



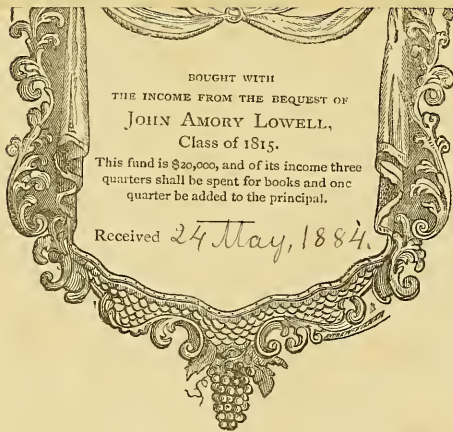
HARVARD UNIVERSITY.



LIBRARY  
OF THE  
MUSEUM OF COMPARATIVE ZOOLOGY  
61.298  
GIFT OF

*Harvard college library*

*April 2, 1923.*



APR 2 1923



Aus dem anatomischen Laboratorium zu Bonn.

---

BEITRÄGE  
ZUR  
ANATOMIE DER TUBIFICIDEN.

Inaugural-Dissertation

zur

Erlangung der Doctorwürde

bei

der hohen medicinischen Facultät

der Rheinischen Friedrich-Wilhelms-Universität zu Bonn

eingereicht und mit den beigefügten Thesen vertheidigt

am 8. August, Vormittags 12 Uhr

von  
(Herrmann Kail)  
Dietrich Nasse.

---

Mit zwei Tafeln.

---

Bonn,

Universitäts-Buchdruckerei von Carl Georgi.

1882.

5

MAY 24 1884

*Harrell*

Trans. to Mus. of Comp. Zool.

Y. I. R. 113  
MAY 24 1884  
MUSEUM OF COMPARATIVE ZOOLOGY

Meinen lieben Eltern.





Was die Art der Gattung *Tubifex* anlangt, welche den Gegenstand der folgenden Untersuchung bildet, so habe ich anfangs geschwankt, ob ich sie für *Tubifex rivulorum* Lamarck, oder *Tubifex Bonneti*, Claparède halten sollte. Es sind mir nämlich Zweifel aufgestiegen, ob überhaupt ein Unterschied zwischen den beiden Arten existirt. Die Abweichungen, die Claparède<sup>1)</sup> angibt, sind so gering, dass sie vielleicht durch Fehler in der Beobachtung D'Udekem's<sup>2)</sup> entstanden sein können. Höchst wahrscheinlich scheint mir dies der Fall zu sein bei den Unterschieden in der Beschreibung der Geschlechtsorgane. Die Angaben D'Udekem's über den Hoden und die Samenblase, welche letztere er wahrscheinlich mit der Drüse am Atrium verwechselte oder zusammenwarf, sind so abweichend von denen späterer Forscher, dass man wohl mit Recht, wie Claparède es auch thut, einige Irrthümer vermuthen darf, zumal da ja auch Claparède, wie Ray Lankester<sup>3)</sup> zuerst nachwies, in seinen Angaben über den Hoden sich geirrt hat. Das Vorkommen einer Gefässschlinge (*Panse intestinale* von Claparède genannt), die von D'Udekem nicht gesehen wurde, hält Claparède selbst nicht für massgebend. Der einzige auffallende Unterschied ist der, dass Claparède das Herz in das VIII. Segment, D'Udekem dasselbe in das VII. setzt, und letzterer ebenso sämtliche Geschlechtsorgane um ein Segment weiter nach vorne verlegt, als Claparède. Grube<sup>4)</sup> gibt die Lage so an wie D'Udekem, Hoffmeister<sup>5)</sup> wie Claparède. Es wäre interessant zu untersuchen, ob dieser Unterschied wirklich besteht und, wenn dies der Fall ist, ob noch andere vorhanden sind. Letzteres wäre dann wohl zu erwarten. Ray Lankester scheint auch *Tubifex Bonneti* und *Tubifex rivulorum* für identisch zu halten; denn er erwähnt *Tubifex Bonneti* gar nicht und gibt die Lage der Organe bei *Tubifex rivulorum* gerade so an, wie Claparède bei *Tubifex Bonneti*.

Die von mir untersuchte Art stimmt nach Lage der Organe vollständig mit *Tubifex*

---

1) Claparède, Recherches sur l'Anatomie des Oligoch. in Mém. d. l. Soc. d. Phys. et d'Hist. nat. de Genève XVI 1862.

2) D'Udekem, Hist. nat. du Tubif. des ruisseaux in Mém. cour. et Mém. des Sav. etc. de l'Acad. Belg. XXVI. 1854—55.

3) Ray Lankester, Outline of some observations of Oligochaetous Annelids. Ann. and magazine of nat. hist. Vol. I. 1871.

4) Grube, über den *Lumbricus variegatus* Müllers und die ihm verwandten Anneliden. Wiegmann's Archiv 1844.

5) Hoffmeister, de vermibus quibusdam ad genus Lumbricorum pertinentibus. D. i. Berlin 1842.

Bonneti überein. Leider habe ich bis jetzt noch nicht alle Organsysteme untersuchen können. Das Gefässsystem ist daher in vorliegender Arbeit nicht behandelt.

### Die Leibeswand.

Die Leibeswand besteht aus folgenden Theilen: 1) der Cuticula, 2) der Epithelschicht, 3) der Muskelschicht, 4) einer Schicht verästigter Bindegewebszellen.

1. Die Cuticula <sup>1)</sup> ist schon mehrfach beschrieben. Sie ist durchsichtig und vollständig homogen. Im frischen Zustande lässt sie sich schlecht isoliren, da gewöhnlich die Epithelzellen, theilweise wenigstens, an ihr hängen bleiben. Sie zeigt keine Oeffnungen und keine regelmässige Schraffirung, wie sie Leydig <sup>2)</sup> bei *Phreoryctes Menkeanus* und Andere an verwandten Thieren beschrieben haben.

2. Die Epithelschicht <sup>3)</sup> besteht aus einer einzigen Lage polygonaler, ziemlich niedriger Zellen. Die Zellgrenzen sind im frischen Zustande sehr wenig deutlich. Bei Einwirkung von Silbernitrat treten sie aber scharf und klar hervor. Auch in Chromsäure-Präparaten sind sie wohl zu erkennen. Die Zellen zeigen keine charakteristischen Fortsätze nach innen zu, jedoch sind sie auch nicht in einer scharfen Linie abgegrenzt, sondern greifen in die Lücken zwischen den circulären Muskelfasern ein. In Macerationspräparaten sind die basalen Enden daher meist etwas zackig oder wie gelappt.

Beobachtet man die Aussenfläche der Epithelschicht an einem unverletzten Thiere, so findet man zuweilen homogene Gebilde, welche zwischen der Cuticula und den Epithelzellen, vielleicht auch zwischen den Epithelzellen liegen. Sie heben sich von der etwas dunkleren, fein granulirten Epithelschicht deutlich ab und haben bald ein rundliches, tropfenähnliches Aussehen, bald sind sie mehr zackig oder unregelmässig rosettenförmig gestaltet, gerade als ob mehrere Tropfen nur an den Rändern zusammengefloßen wären. Diese Gebilde sind verschiedenen gross, bald kleiner, bald grösser als die Epithelzellen. Auch sind sie an verschiedenen Thieren nicht in gleicher Zahl vorhanden; bisweilen habe ich sie vergeblich gesucht. Nur am vorderen Leibesende sind sie zahlreicher constant vorhanden und zwar besonders in der Mitte der Segmente in der Nähe der Borsten, so dass sie gewissermassen einen Gürtel bilden. In Quer- und Längsschnitten habe ich keine entsprechenden Bilder erhalten. Auch habe ich an der Aussenseite der Haut weder Kerne gesehen, noch Ausführungsgänge, welche die Cuticula durchbohrten. Was diese Gebilde bedeuten, kann ich daher mit Sicherheit nicht angeben. Vielleicht sind es nur Ausscheidungsprodukte der Epithelzellen, welche, indem sie erhärten, die Cuticula bilden. Wahrscheinlich aber sind es Drüsenzellen, deren Kern und Ausführungsgang nachzuweisen mir nicht gelungen ist. Für letzteres spricht die Anordnung am Kopfe. Leydig <sup>4)</sup> beschreibt nämlich bei *Phreoryctes Menkeanus* Hautdrüsen, welche, ähnlich in jedem Segment, gürtelförmig gestellt sind und erwähnt auch, dass bei *Saenuris variegata* Hoffm. „zwischen den Matrixzellen am Kopfe, dann auch am übrigen Körper Hautdrüsen in Form glänzender,

---

1) Fig. 3 c. fig. 4 c. fig. 5 c.

2) v. Leydig, Ueber *Phreoryctes Menkeanus* Hoffmeister; Archiv f. mikrosk. Anatomie. I. 1865.

3) Fig. 3 e, 4 e, 5 e.      4) l. c.

scharf markirter Gebilde“ vorhanden seien. Auch sonst sind ja an verwandten Thieren Hautdrüsen in der Form glänzender, zackiger Gebilde beschrieben worden. Buchholz<sup>1)</sup>, welcher diese Organe bei *Enchytraeus* zuerst fand, v. Leydig, Ratzel<sup>2)</sup> und Andere halten diese drüsenförmigen Gebilde für Sinnesorgane. Ich kann darüber keine bestimmten Angaben machen. Jedenfalls möchte ich noch andere eigenthümliche Körper für Nervenendorgane ansprechen.

Am Kopffende nämlich sind die Epithelzellen höher und grösser, und zwischen ihnen kommen schmale, fast stäbchenförmige Zellen vor, welche etwas stärker lichtbrechend sind und sich in Hämatoxylin etwas stärker färbten. Diese Zellen, welche am Kopffende neben den oben beschriebenen Gebilden vorkommen und besonders im Kopfsegment zahlreich sind, schienen meist Fortsätze an der Innenseite zu haben, welche in continuirlicher Verbindung standen mit den Nervenfasern, welche man von den Ganglien zur Leibeswand ziehen sieht. Oeffnungen der Cuticula, welche den Zellen entsprächen, waren nicht zu erkennen. Die Zellen sind daher wohl nicht als Drüsenzellen anzusehen, wie ja auch ihre Gestalt dagegen spricht, sondern als Nervenendapparate, Sinneszellen. Solche Zellformen findet man auch an der Ober- und Unterlippe, während sie weiter im Pharynx nicht mehr nachzuweisen waren. Am hinteren Leibesende treten die Zellen ebenfalls auf, doch sehr viel weniger zahlreich als vorne. Am Kopf- und Schwanzende kommen zu gleicher Zeit mit diesen Zellformen jene feinen, blassen, haarförmigen Fortsätze vor, welche D'Udekem<sup>3)</sup> zuerst beschrieben hat, und es schien fast, als ob dieselben in Verbindung ständen mit den Stäbchenzellen, so dass diese die feinen Härchen tragen, während die übrigen Epithelzellen dieselben nicht besitzen. Jedoch kann ich dies nicht mit Sicherheit behaupten, da man die feinen Fortsätze sehr leicht mit Bakterien verwechselt, welche auf der Cuticula oft sehr zahlreich aufsitzen. Auffallend ist mir nur, dass diese Spitzen besonders am vorderen und hinteren Leibesende vorhanden sind, also gerade da, wo die Stäbchenzellen auftreten. Bei jungen Thieren sind die haarförmigen Fortsätze leicht zu sehen. D'Udekem hat die Vermuthung ausgesprochen, dass die feinen Härchen Sinnesorgane darstellten.

Am Clitellum<sup>4)</sup> ist der Durchmesser der Epithelschicht beträchtlich vergrößert und zwar um so mehr, je zahlreicher die Drüsenzellen sind. Stets jedoch besteht das Clitellum aus einer einfachen Schicht von Zellen. Die Drüsenzellen sind sehr gross, oval oder rundlich. Sie sind heller als die Epithelzellen. Der Kern liegt stets an der Basis der Zelle und ist von einem fein granulirten Protoplasmahaufen umgeben. Nach aussen von diesem Protoplasmarest liegt gewöhnlich eine etwas hellere, mehr homogene Schicht und am äusseren Ende der Zelle wird das Secret in homogenen Tröpfchen oder grossen Körnern angehäuft. Man sieht daher von der Aussenfläche aus nur diese Secretmassen, wie D'Udekem<sup>5)</sup> es auch gezeichnet hat. Von jeder Zelle aus führt ein feiner Kanal durch die Cuticula. An Querschnitten durch das Thier waren diese Oeffnungen in der Cuticula nicht zu sehen. Dagegen kann man sie sehr gut von der Aussenfläche aus in Silberpräparaten erkennen. Die Drüsenzellen bilden sich all-

---

1) Buchholz, Beiträge zur Anatomie der Gattung *Enchytraeus*. Schriften d. physik. ökonom. Gesellschaft in Königsberg. III. 1862.

2) Ratzel, Beiträge zur anat. und systemat. Kenntniss der Oligochäten. Zeitschr. f. wiss. Zool. XVIII.

3) l. c. pag. 7.      4) fig. 9.      5) l. c. Taf. III. fig. 8.

mächlich mit der Entwicklung der Geschlechtsorgane aus und verschwinden dann allmählich wieder. Zu gleicher Zeit verändern sich auch die Epithelzellen etwas; sie werden schmaler und höher. Die Kerne liegen mehr nach der Mitte der Zelle zu als die Kerne in den Drüsenzellen. Zur Zeit der höchsten Entwicklung des Clitellums sind neben den becherförmigen Schleimzellen die protoplasmatischen Epithelzellen sehr wenig zahlreich; allein sie verschwinden niemals vollständig.

3. Die Muskulatur der Tubificiden und der Oligochäten überhaupt ist schon oft so ausführlich behandelt worden, dass ich nur sehr wenig hinzuzufügen habe. Es ist eine äussere, schwächere Quermuskelschicht<sup>1)</sup> und eine innere, stärkere Längsmuskelschicht<sup>2)</sup> vorhanden. Die Quermuskelschicht ist, wie Ratzel<sup>3)</sup> richtig angibt, nicht scharf von der Epithelschicht abgegrenzt. Zwischen den einzelnen Fasern liegen stets Lücken, in welche die Epithelzellen eingreifen. Für die Längsmuskelschicht hat Claparède<sup>4)</sup> eine Abtheilung in sechs Längsbänder angegeben. Ratzel hat hierzu mit Recht bemerkt, dass die sogenannten Seitenlinien in die Längsmuskulatur keineswegs trennend eingreifen. Dagegen ist die Trennung durch die dorsale und ventrale Mittellinie vollkommen. Diese enthalten stets die kleinen Körper, welche Claparède beschrieben und für *Stylodrilus Heringianus* auch gezeichnet hat. An Querschnitten durch das gehärtete Thier sind die Linien oft nicht zu sehen, wahrscheinlich weil das Thier sich zu sehr contrahirt hat. Am Kopfende schien mir die Abtheilung der Längsmuskeln etwas abweichend zu sein. Auf Querschnitten durch die vorderen Segmente bemerkte man nämlich genau an der Seite, also zwischen den sogenannten Seitenlinien Claparède's, eine Lücke in der Längsmuskulatur. Dieselbe erstreckte sich aber nur durch wenige Segmente. Weiter nach hinten war sie nicht mehr zu beobachten.

In Betreff des feineren Baues der Muskeln habe ich den Untersuchungen Ratzels nichts hinzuzufügen. Die Quermuskelfasern entsprechen den sogenannten „einfachen Muskelfasern“ Ratzels. Ob auch Fasern der „Hirudineenform“ vorkommen, habe ich nicht constatiren können. Die Längsmuskelschicht wird fast ausschliesslich von Fasern der „nematoiden“ Form gebildet. Jedoch sind die Markbläschen sehr verschieden stark entwickelt, wie dies auch Ratzel angibt, so dass man alle möglichen Uebergangsformen von der ausgeprägten, nematoiden Form zur einfachen Muskelfaser findet. Man sieht öfters Fasern, deren Rand nur gezähgelt erscheint, so dass diese der einfachen Muskelfaserform ähnlicher sind als der nematoiden. Die Fasern sind stets so gestellt, dass die fibrilläre Seite nach aussen, die Markbläschen nach der Leibeshöhle gerichtet sind. Bisweilen liegen die Fasern nicht dicht aneinander. In die Zwischenräume sendet dann das Bindegewebe des Peritonäums seine Fortsätze.

4. Peritonäum oder Endothel ist für *Tubifex* und überhaupt alle *Lumbricinen* schon mehrfach beschrieben worden. Es besteht aus grossen, verästigten Bindegewebszellen, welche ein fein granulirtes Protoplasma und einen grossen Kern haben. Die Zellen lassen sich gut in Zerzupfungspräparaten beobachten, wenn man das Thier erst in verdünnter Chromsäure mace-

---

1) Fig. 3 cm, 4 cm. 5 cm.      2) Fig. 3 lm, 4 lm, 5 lm.

3) F. Ratzel, *Histolog. Untersuchungen an niederen Thieren*. Zeitschr. f. wiss. Zoologie XIX.

4) l. c.

riren lässt. Auf Querschnitten durch das gehärtete Thier sind die Fortsätze meist losgerissen und ragen dann frei in die Leibeshöhle hinein. Diese Bindegewebszellen kleiden die ganze Leibeshöhle aus. Sie überziehen bald in mehr, bald in weniger veränderter Form sämtliche Organe in der Leibeshöhle. Ausgenommen zu sein scheint nur der Hoden und ferner der Verdauungstraktus und die Blutgefässe, soweit sie von den sogenannten „Leberzellen“ bedeckt sind. Ray Lankester <sup>1)</sup> hat jedoch schon erwähnt, dass die pigmentirten Zellen am Darm in direktem Zusammenhang stehen mit den Zellen des Endothels. Man kann den allmählichen Uebergang der Bindegewebszellen in die sogenannten Leberzellen an Längsschnitten durch das vordere Ende des Thieres sehr gut beobachten. Auch die grossen Zellen <sup>2)</sup> der Schleifenkanäle sind, wie Ray Lankester mit Recht behauptet, nur Modificationen jener Bindegewebszellen.

#### Borsten.

In Betreff der Zahl, der Stellung und der Form der Borsten kann ich wohl auf die früheren Arbeiten, besonders auf diejenige Ray Lankester's <sup>3)</sup> verweisen. Letzterer unterscheidet mit Recht ausser den gegabelten und haarförmigen Borsten bei *Tubifex rivulorum* noch Borsten mit rudimentären Kämmen <sup>4)</sup>. Diese Käämme kann man stets an den Rückenborsten der ersten zehn Segmente beobachten. Spuren dieser Käämme kann man auch gelegentlich in den folgenden Segmenten erkennen, wie Ray Lankester behauptet, oft bis zum fünfzehnten Segment. Diese Borstenform scheint *Vejdovský* <sup>5)</sup> trotz der Angaben Ray Lankester's nicht beachtet zu haben. Er hätte sonst nicht in seiner Arbeit über *Psammoryctes umbellifer* unter den Resultaten folgendes als erste Schlussfolgerung aufgestellt: „Die Gattung *Tubifex* ist mit haarförmigen und gegabelten Borsten (letztere nur in einerlei Form bei jeder Species) versehen. Die Gattung *Limnodrilus* hat nur gegabelte Borsten. Bei der Gattung *Psammoryctes* sind viererlei Formen von Borsten: kammförmige mit Haarborsten und zweierlei Formen der gegabelten Borsten.“ Unzweifelhaft kommen aber auch bei der Gattung *Tubifex* kammförmige Borsten vor. Die Borsten entwickeln sich, wie schon lange bekannt, in den drüsenartigen Borstensäckchen. Diese Säckchen werden von den Matrixzellen der Borsten gebildet <sup>6)</sup>. Am Grunde des Säckchens sind die Zellen granulirt. Die Kerne sind hier an gefärbten Präparaten gut zu erkennen, dagegen waren die Zellgrenzen nie deutlich zu sehen. Der äussere Theil des Säckchens ist von einer fast homogenen Masse angefüllt, in der man aber auch hin und wieder einen Kern erkennen kann. An der Bildung einer Borste scheinen sich stets mehrere Zellen zu betheiligen; ob immer gerade drei Zellen vorhanden sind, wie Perrier <sup>7)</sup> es zeichnet, habe ich nicht sicher bestimmen können. Die Zellen aber, welche man um die kleinen, noch in der Entwicklung begriffenen Borsten liegen sieht, sind stets stark granulirt. Die Cuticula der Haut hängt fest an den Borsten und begleitet dieselben eine Strecke weit nach innen; allein ich habe die Cuticula nie ganz bis zum inneren Ende der Borste verfolgt

1) l. c.    2) fig. 6.    3) l. c.    4) fig. 4 kb.

5) *Vejdovský*, Ueber *Psammoryctes umbellifer* und ihm verwandte Gattungen. Zeitschr. f. wissensch. Zoologie. XXVII.

6) fig. 4 a.

7) Perrier, Etud. s. l'organis. des Lombriciens terrestres. Arch. d. Zool. expériment. et générale. T. III. 1874.

können, wie Perrier dies konnte. Die Borsten werden durch zwei Gruppen von Muskelfasern bewegt, von denen, wie Ratzel wohl mit Recht behauptet <sup>1)</sup>, nur die eine als von der Muskulatur des Leibesschlauches abgelöst zu betrachten ist. Dies sind die Muskeln <sup>2)</sup>, welche zum Hervorstossen der Borsten bestimmt sind. Sie ziehen von der Leibeswand von allen Seiten her zum Borstensäckchen und inseriren sich nahe dem Grunde des Säckchens, „so dass ein wahrer Strahlenkranz von Muskelfasern entsteht“. Ratzel glaubt, dass diese Muskelfasern nur von der Längsmuskelschicht geliefert würden; mir schien jedoch, dass auch die Ringmuskelschicht sich theilweise, wenn auch, wie natürlich, in geringerer Masse. Die zweite Gruppe von Muskeln <sup>3)</sup>, die Querborstenmuskeln, stellt Ratzel mit Recht auf gleiche Stufe mit den Muskelfasern der Dissepimente und glaubt, dass sie nicht abgelöst von der Körpermuskulatur seien. In zwei Punkten weichen diese Querborstenmuskeln bei Tubifex von den Muskeln ab, die an anderen Thieren dargestellt worden sind. Zunächst sind die Borstensäckchen nicht alle untereinander verbunden, sondern nur die beiden, welche auf je einer Seite des Thieres liegen, durch einen Muskelstrang. Ferner inseriren sich diese Muskeln nicht mit den übrigen dicht am Grunde des Säckchens, sondern weiter nach aussen, ganz in der Nähe der Haut. Diese Fasern sind zum Einziehen der Borsten bestimmt.

#### Dissepimente.

Die Dissepimente schliessen die Segmente nicht ganz von einander ab. Nach Claparède <sup>4)</sup> existirt eine grössere Oeffnung am Darm und eine kleinere an der Haut. Erstere lässt sich stets dadurch constatiren, dass man die in der Leibeshöhle flottirenden Zellen, wie Claparède schon angibt, von einem Segment in das andere übertreten sieht. Letztere habe ich nicht gesehen. Die Dissepimente werden von Muskeln und bindegewebigen Membranen gebildet. Die Muskelfasern sind meist radiär oder schräg gestellt. Vollkommen circuläre findet man selten. Nur um den Darm ziehen die Fasern oft theilweise oder ganz herum und bilden gewissermassen einen Sphincter, wie dies Claparède <sup>5)</sup> für Lumbricus beschreibt. Histologisch gehören die Muskelfasern, wie Ratzel <sup>6)</sup> schon angibt, gleich denen der Borstensäckchen zur Gruppe der sogenannten einfachen Muskelfasern und zeigen, besonders an den Insertionspunkten, häufige Verästelungen.

Die Muskelfasern sind von dem sogenannten Peritonäum überzogen. Dasselbe verschliesst auch als feine durchsichtige Membran mit eingestreuten Kernen die Lücken zwischen den Muskelfasern.

#### Schleifenkanäle.

Die Schleifenkanäle sind, wie Claparède <sup>7)</sup> zuerst richtig angibt, in jedem Segment mit Ausnahme des I.—VI. und IX.—XII. doppelt vorhanden. Am Schwanzende waren sie

---

1) l. c.      2) fig. 4 m.      3) fig. 4 qm.

4) l. c.

5) Claparède: Histologische Untersuchungen über den Regenwurm. Zeitschr. f. wiss. Zool. XIX.

6) l. c.      7) l. c.

jedoch gelegentlich in einzelnen Segmenten nicht zu finden. Dies liegt vielleicht daran, dass die Kanäle wie die ganzen Segmente nach dem Schwanze zu an Grösse beträchtlich abnehmen und man daher leicht den einen oder andern Kanal übersieht. Jedoch kommt es auch vor, dass, wie Claparède schon bemerkt, manchmal die Kanäle in einem Segmente fehlen und von denen der benachbarten Segmente ersetzt werden. Die Wand der Kanäle wird von einer äusseren bindegewebigen Membran, dem Peritonäum, und einer Schicht von niedrigen Zellen gebildet, welche einen fein granulirten Inhalt haben und auf der Innenfläche eine feine Cuticula tragen, welche wiederum die Cilien trägt. Die Zellgrenzen sind meist nur unendlich, bisweilen gar nicht zu erkennen. Dies liegt daran, dass an einem grossen Theile des Kanals die Zellen mit bräunlichem Pigment erfüllt und zum Theil auch umgeben sind. Dabei findet man häufig, dass zwei Windungen des Kanals eine Strecke weit einander parallel laufen und dann durch jene körnige pigmentirte Masse aneinander gekittet sind, an der ich dann nie Zellgrenzen unterscheiden konnte. Der mittlere Theil des Kanals ist mit grossen, blasenförmigen Zellen besetzt<sup>1)</sup>. Leydig<sup>2)</sup> hat dieselben zuerst beschrieben. D'Udekem<sup>3)</sup> läugnete ihr Vorkommen und behauptete, dass nur die äussere Membran sich bisweilen abhebe und transparente Ampullen bilde und Leydig diese für Drüsenzellen gehalten habe. Man findet solche Ampullen der äusseren Bindegewebsmembran bisweilen. Allein ausserdem existiren noch jene grossen Drüsenzellen, die an fast allen Lumbricinen in mehr oder weniger veränderter Form beschrieben sind. Ray Lankester<sup>4)</sup> hat sie auch bei Tubifex gesehen und mit Recht bemerkt, dass sie eine einfache Fortsetzung des Endothels, resp. jener äusseren Membran des Kanals seien, welche hier fehlt. Der Inhalt der Zellen besteht aus einer homogenen Flüssigkeit mit zahlreichen Körnchen von verschiedener Grösse. Derselbe fliesst leicht aus beim Zerzupfen, so dass nur die feinere, äussere Zellhaut übrig bleibt, welche sich dann oft zusammenfaltet. Die Kerne sind blass und daher nicht immer gut zu sehen. Sie lagen meist in der Mitte der Zellen, glitten aber, wahrscheinlich durch den Druck des Deckgläschens, allmählich nach dem Kanale zu, so dass sie dann demselben dicht anlagen, wie Claparède<sup>5)</sup> es von Limnodrilus Hoffmeisteri zeichnet. Der grösste Theil des Kanals umspinnt das Bauchgefäss in mannigfachen Windungen. Die Drüsenzellen liegen dem Gefäss so dicht an, dass es schwer ist zu entscheiden, ob dieselben nicht fest mit dem Gefässe verwachsen sind. Direkt vor der äusseren Oeffnung des Kanals findet eine Erweiterung desselben statt; auch sonst habe ich bisweilen eigenthümliche Erweiterungen des Kanals gesehen. Ferner waren gelegentlich feine Fasern zu erkennen, welche die Schlingen des Kanals untereinander verbanden.

#### Nervensystem.

Das Centralnervensystem besteht, wie bei allen Lumbricinen, aus dem Oberschlund- oder Gehirnganglion und dem Bauchmark, welches mit dem ersteren durch die beiden seitlichen Schlundcommissuren verbunden ist, durch das ganze Thier hindurchzieht und in jedem Segment ein Ganglion aufweist.

---

1) fig. 6 a und b.

2) v. Leydig: Anatomisches üb. Branchion u. Pontobdella. Zeitschr. f. wiss. Zool. III. Bd., 1851, Taf. IX. fig. 3.

3) l. c.      4) l. c.      5) l. c.

Das Gehirnganglion <sup>1)</sup> liegt dem Anfangstheil des Pharynx ziemlich dicht an. Es ist ein breiter, etwas abgeplatteter Strang, welcher in der Mitte seines hinteren Randes etwas eingekerbt ist und nach beiden Seiten in die seitlichen Commissuren ausläuft. Das Ganglion besteht aus Ganglienzellen und Nervenfasern. Die Fasern liegen dem Schlundring zugekehrt und zeigen keine Unterbrechung in der Mitte, sondern die Schlundcommissuren gehen bogenförmig in einander über. Die Ganglienzellen liegen nach dem Rücken zu und sind in der Mitte etwas weniger stark angehäuft als zu beiden Seiten der Mediaulinie, wodurch die oben erwähnte Einkerbung zu Stande kommt. Ueber die Zahl der Nerven, welche von dem Ganglion abgehen, war nur folgendes sicher zu ermitteln, da man leicht durch die, das Kopfsegment zahlreich durchsetzenden Muskel- und Bindegewebsfasern getäuscht wird. Es ziehen constant mehrere Nervenstränge nach vorne zur Haut des Kopfklappens, ferner ein, vielleicht auch zwei Nerven zur Oberlippe, einige feine Nerven zum Pharynx und nach hinten zur Haut der Rückseite der folgenden Segmente. Die seitlichen Schlundcommissuren umgreifen den Anfangstheil des Pharynx und bestehen nur aus fibrillärer Substanz ohne Ganglienzellen. Sie scheinen einzelne feine Fasern zum Pharynx zu schicken.

Da, wo die Commissuren in das Bauchmark übergehen, befindet sich wieder eine Anhäufung von Ganglienzellen <sup>2)</sup>. Diese erstreckt sich bis zum Dissepimente zwischen dem zweiten und dritten borstentragenden Segmente. Man bemerkt wohl Einschnürungen, entsprechend den beiden vorderen Segmenten, allein eine vollständige Trennung in einzelne Ganglien findet nicht statt. Von hier an bis zum Schwanzende sind die Ganglien stets durch längere Nervenfaserszüge ohne eingestreute Zellen deutlich von einander getrennt. In den hinteren Segmenten werden sie, der Verkleinerung der Segmente entsprechend, kürzer und rücken einander näher. Die Ganglienzellen liegen auf der Bauchseite des Bauchmarks und umgreifen die fibrilläre Substanz meist auf den beiden Seiten <sup>3)</sup>. Stets ist jedoch die Rückseite des Bauchmarks frei von Ganglienzellen. Von dem vorderen Ende des Bauchmarks, vor der Vereinigung der Schlundcommissuren, geht stets ein starker Nerv zur Unterlippe <sup>4)</sup>. Ferner gehen in den ersten beiden Segmenten feine Nerven zum Pharynx und zur Haut der Bauchseite. In jedem der folgenden Segmente scheinen von dem Ganglion jederseits zwei Nerven zur Leibeswand abzugehen. D'Udekem <sup>5)</sup> gibt drei Nerveupaare an. Im letzten Segment ziehen ausser mehreren Fasern zur Haut einzelne Fasern zum Darm in der Nähe des Afters.

Die Ganglienzellen haben ein fein granulirtes Protoplasma und einen scharf abgegrenzten Kern mit deutlichem Kernkörperchen. Ob die feine Granulirung einer fibrillären Struktur ihre Entstehung verdanke, liess sich mit Sicherheit nicht entscheiden. An jedem Ganglion kann man von den Zellen die feinen Nervenfasern zum fibrillären Theile des Bauchmarks verfolgen. Die Ganglienzellen des Gehirns, oder wenigstens ein Theil derselben, der in der Mitte des Gehirns zusammenlag, schienen etwas grösser und mehr granulirt zu sein und einen grösseren Kern zu besitzen als die Zellen der übrigen Ganglien. An diesen Zellen konnte man auch den Abgang der Nervenfasern deutlich beobachten.

---

1) fig. 5 ggl.      2) fig. 5 gl.      3) fig. 7.  
4) fig. 5.      5) l. c.



Der fibrilläre Theil besteht aus dünnen Nervenfasern, welche auf feinen Querschnitten in ein spongiöses Bindegewebe eingebettet erschienen. Auf Querschnitten fallen oft die Nerven-elemente aus der bindegewebigen Gerüstsubstanz heraus; andernfalls sieht man an gut tingirten Präparaten den intensiv gefärbten Axencylinder als dunkles Centrum innerhalb der etwas abgehobenen bindegewebigen Hülle <sup>1)</sup>). Ausser diesen Elementen zeigt die fibrilläre Substanz des Bauchmarks noch jene grossen, dunkelrandigen „Röhrenfasern“, welche an den meisten Lumbricinen beschrieben sind. Dieselben sind frisch nicht besonders dunkel contourirt. Auf Zusatz von Reagentien treten sie aber deutlich hervor <sup>2)</sup>, besonders in Querschnitten. In Hämatoxylin färbten sie sich nicht; überhaupt war in den Querschnitten der Inhalt der Fasern nicht zu erkennen. Vielleicht war derselbe bei dem Schneiden herausgefallen. Die Fasern liegen dicht unter dem Neurilemm auf der Rückseite des Bauchmarks. In den mittleren Segmenten liessen sich drei dicht nebeneinanderliegende Fasern unterscheiden, von denen die mittlere die stärkste war, vor den Geschlechtssegmenten nur zwei, noch etwas weiter nach vorne nur eine, und in den ersten drei Segmenten habe ich sie vergebens auf Querschnitten gesucht. Ebenso scheinen sie kurz vor dem hinteren Ende des Bauchmarks nicht mehr vorhanden zu sein. Verästelungen der Fasern waren nicht zu sehen.

Das Neurilemm des Bauchmarks wird von demselben Bindegewebe gebildet, welches die ganze Leibeshöhle bekleidet. Von diesem Neurilemm <sup>3)</sup> gehen feine Lamellen aus, welche zwischen die Ganglienzellen dringen, diese umgeben und von der fibrillären Substanz scheiden. In der Nervenfaserschicht bildet, wie schon angegeben, das Bindegewebe feine Netze und Fächer, welche die Nervenfasern umgeben. Dieses Bindegewebe zwischen den Fasern ist von Hermann <sup>4)</sup> bei *Hirudo* zuerst beschrieben und von H. Schultze <sup>5)</sup> an Gastropoden, Elatobranchien und Würmern ebenfalls gefunden worden. Beide bezeichneten die Fächer als „Sekundärfächer“ oder „Sekundärscheiden“ im Gegensatz zu dem „primären Neurilemmrohr“.

Die Blutgefässe scheinen nur in dem äusseren Neurilemm zu verlaufen <sup>6)</sup>. Wenigstens waren nie Blutgefässe zwischen den Ganglienzellen oder Nervenfasern des Bauchmarks zu sehen. Im äusseren Neurilemm findet man Gefässe in der Mitte der Rückenfläche des Bauchmarks und zwei zur Axe des Bauchmarks parallel gestellte Gefässe zu beiden Seiten der fibrillären Substanz, da wo das äussere Neurilemm von dem fibrillären Theile auf die Ganglienkörper übergeht. Die peripheren Nervenfasern sind stets mit einem Neurilemm versehen, welches eine direkte Fortsetzung des Neurilemms des Centralorganes ist und die Fasern bis zu ihrer Endigung begleitet. Die peripheren Nervenfasern treten bisweilen in ihrem Verlaufe, ehe sie in die Organe eindringen, in direkte Verbindung mit peripher gelegenen Ganglienzellen, welche entweder einzeln zerstreut oder zu mehreren angehäuft sind. Von den Zellen gehen dann wieder ein oder mehrere Fasern aus. Solche peripheren Ganglienzellen findet man mehrfach im Kopfsegment, wo sie besonders der Innenfläche der Leibeshöhle anliegen. Vor allem an der

1) fig. 7 n.      2) fig. 7 a und fig. 3 n.      3) fig. 7.

4) Hermann: Centralnervensystem von *Hirudo medicinalis*. Gekrönte Preisschrift. München 1875.

5) H. Schultze: Die fibrilläre Struktur der Nerven-elemente bei Wirbellosen. Arch. für mikrosk. Anat. XVI. 1879.

6) fig. 7 v.

Ober- und Unterlippe sieht man stets einige Zellen liegen, welche ganz das Aussehen von Nervenzellen haben und mit den Nerven in Verbindung stehen<sup>1)</sup>.

Ausser diesem schon lange bekannten Nervensystem ist mir an der Bauchseite des Darms eine Reihe von Ganglienzellen aufgefallen; die Zellen haben wenigstens ganz das Aussehen von Nervenzellen. Beobachtet habe ich die Zellen im fünften und sechsten borstentragenden Segmente. Sie liegen unter den sogenannten Leberzellen der Muskelschicht dicht auf. Untereinander scheinen sie durch feine Faserzüge verbunden zu sein, dagegen war keine Verbindung mit dem übrigen Nervensystem zu erkennen. Dieser Strang von Zellen, den ich für Nervenzellen und Nervenfasern halten möchte, könnte vielleicht ein Analogon sein zu dem sympathischen „Magendarmnerv“ der Hirudineen.

### Verdaunungsorgane.

Die Gliederung des Verdauungstractus nach seiner äusseren Gestalt und seinem histologischen Bau hat D'Udekem<sup>2)</sup> richtig angegeben. Man kann die Mundhöhle, den Pharynx, den Oesophagus und den Darm unterscheiden. Die Theile sind jedoch nicht scharf von einander abgegrenzt, sondern gehen allmählich in einander über.

Der Mund liegt an der Bauchseite des Kopfsegments und hat, wenn er geschlossen ist, die Form einer quergestellten Spalte, in geöffnetem Zustande dagegen eine querovale oder rundliche Gestalt. Die Mundhöhle zeigt stets mehrfache Ausbuchtungen. Am häufigsten bilden dieselben die Gestalt eines T, wobei der senkrechte Strich stets von der Oberlippe gebildet wird<sup>3)</sup>. Das Epithel der Mundhöhle zeigt keine Flimmerung. Es besteht aus grossen, protoplasmatischen Cylinderzellen, welche einen deutlichen Kern und an ihrer Oberfläche eine Cuticula zeigen. Zwischen diesen Zellen sieht man an beiden Lippen noch schwälere, längliche Zellen liegen, welche etwas stärker Licht brechen und den Stäbchenzellen der Haut entsprechen. Sie scheinen stets in direkter Verbindung mit den Nervenfasern zu stehen. Rings um die Epithelschicht liegt die Muskelschicht, welche ziemlich gering entwickelt ist. Sie ist eine direkte Fortsetzung der Muskelschicht der Leibeswand und besteht aus einer inneren, einfachen Ringmuskellage, deren Fasern aber nicht dicht aneinander grenzen, und einer äusseren Längsmuskellage. Letztere bildet ebenfalls keine continuirliche Schicht, sondern die Fasern lösen sich vielfach ab und ziehen quer durch die Leibeshöhle zur Leibeswand. Der Mund und der vordere Theil des Pharynx können nach aussen vorgestülpt werden und werden dann von den Muskelfasern, welche von dem Munde und dem Pharynx zur Leibeswand ziehen, wieder retrahirt, wie dies D'Udekem<sup>4)</sup> schon angegeben hat. Die Mundhöhle erweitert sich zum Pharynx<sup>5)</sup>, welcher das erste und zweite borstentragende Segment einnimmt. Die Epithelzellen des Pharynx sind etwas höher, als die der Mundhöhle und tragen auf ihrer Oberfläche Wimperhaare. Diese Flimmerung setzt sich von hier aus durch den ganzen Darntractus ununterbrochen fort. Zwischen diesen Zellen kommen im Pharynx noch an-

---

1) fig. 5 b.      2) l. c.      3) fig. 1.

4) l. c.

5) fig. 2 und fig. 5 p h.

dere Zellen vor, welche nicht wimpfern, sich im Hämatoxylin meist etwas weniger stark färben und deren Kern stets an der Basis der Zelle liegt, während die Kerne der übrigen Epithelzellen meist mehr nach der Mitte der Zellen zu gerückt sind. Diese Zellen sind wahrscheinlich einzellige Schleimdrüsen. Rings um die Epithelschicht verlaufen die Gefässe. Dann folgt nach aussen die Muskelschicht. Dieselbe besteht aus einer inneren, continuirlichen, aber einfachen Lage circulärer Muskelfasern und einer äusseren, ebenfalls einfachen, longitudinalen Muskelschicht. Von der letzteren lösen sich zahlreiche Fasern ab und ziehen zur Leibeswand. Die Muskelschicht erscheint am unverletzten Thier leicht dicker als sie wirklich ist, weil die Wand des Pharynx zahlreiche Falten und Ausbuchtungen bildet. Constant scheint eine stark in die Pharynxhöhle vorspringende Falte<sup>1)</sup> an der Bauchseite des Thieres vorzukommen, welche meist wieder seichte Furchen und Erhebungen zeigt. Diese Falten können höchst wahrscheinlich ausgeglichen werden, wenn die Muskelfasern, welche von der Leibeswand zum Pharynx ziehen, sich contrahiren. Zwischen dem zweiten und dritten borstentragenden Segment verengert sich der Pharynx und geht in den Oesophagus<sup>2)</sup> über. Dieser erstreckt sich durch das dritte und vierte borstentragende Segment. Sein Lumen ist etwas enger als das des folgenden Darmes. Das Cylinderepithel wimpert und ist etwas niedriger als das des Pharynx. Die Schleimzellen sind spärlich nur im Anfangstheile vorhanden; nach abwärts verschwinden sie. Die Epithelschicht ist wieder von einer Gefässlage umgeben, und auf diese folgt die Muskelschicht, welche der des Pharynx entspricht, jedoch allmählich etwas schwächer wird. Die Fasern, welche zur Leibeswand ziehen, verschwinden. Im vierten borstentragenden Segment sieht man schon die ersten Anfänge der sogenannten Leberzellen<sup>3)</sup>; jedoch sind die Zellen nur spärlich vorhanden und viel blasser als in den folgenden Segmenten.

Rings um den Oesophagus, im dritten und vierten borstentragenden Segment, liegt ein Organ, welches bisher nicht beschrieben ist und wahrscheinlich eine Verdauungsdrüse darstellt<sup>4)</sup>. Es besteht aus grossen Zellen, welche von Bindegewebe zusammengehalten sind, das auch zwischen die Zellen dringt. Das Organ ist von Blutgefässen umgeben und durchzogen. Die innersten Zellen liegen dem Oesophagus oft dicht an. Die Zellen sind gross und zeigen, in 0,6% Kochsalzlösung oder Jodserum untersucht, eine feine Hülle und einen fast homogenen Inhalt. Der Kern ist blass und hat ein grosses Kernkörperchen, das sich in Hämatoxylin stark färbte. Mit 0,2% Chromsäure behandelt, sind die Zellen ganz von grossen Körnern erfüllt, welche den ehemals fast homogenen, jetzt geronnenen Zellinhalt darstellten. Wäscht man die mit Chromsäure behandelten Thiere aus, härtet in Alkohol und färbt mit Hämatoxylin, so färben sich die Körner sehr stark, und die Zellen fallen daher auf Querschnitt und Längsschnitten sofort auf<sup>5)</sup>. Einen Ausführungsgang des Organs nach dem Oesophagus habe ich nicht bemerkt. Allein nach der Lage des Organs und der drüsenähnlichen Gruppierung der Zellen ist es wahrscheinlich, dass es sich hier um eine Verdauungsdrüse handelt.

Auf Längsschnitten zeigte sich hier regelmässig im fünften borstentragenden Segment ein Zellhaufen, welcher ebenfalls ein bindegewebiges Gerüst zeigte. Die Zellen waren nicht

---

1) fig. 2 a und fig. 5 a.      2) fig. 5 oes.      3) fig. 5 l.  
4) fig. 5 vdr.      5) fig. 8.

so körnig wie die oben erwähnten und färbten sich nicht so stark. Der Oesophagus geht sofort in den Darm über; ein Magen ist nicht vorhanden.

Der Darm ist innen mit einem einschichtigen, flimmernden Cyliinderepithel<sup>1)</sup> ausgekleidet. Die Zellen haben fein granulirtes Protoplasma, einen ziemlich grossen Kern, welcher meist nahe dem basalen Ende der Zelle liegt, und eine feine Cuticula, auf der die Cilien aufsitzen; die Cuticula zeigte keine besondere Structur. Unterschiede zwischen den Epithelzellen aus verschiedenen Körperregionen waren nicht zu bemerken. Nur in den letzten Segmenten wurden die Zellen etwas niedriger und, wie es schien, auch die Wimperhaare länger. Auf Querschnitten waren die Zellen, wenn der Darm leer und contrahirt war, oft sehr schmal und hoch. Es bildeten dann mehrere derselben gelegentlich papillenartige Vorsprünge in das Darmlumen. Als folgende Schicht ist, wie auch an verwandten Thieren, stets die Gefässschicht beschrieben worden und aussen um diese die Muskelschicht. Mir ist es nicht gelungen, die Schichten scharf von einander zu trennen. Die Muskellage besteht fast nur aus feinen platten Ringfasern. Nur in grösseren Abständen von einander sieht man longitudinale Fasern. Aussen auf der Muskelschicht sitzen jene oft beschriebenen, grossen, pigmentirten Zellen auf, die sogenannten Leberzellen<sup>2)</sup>. Der Inhalt der Zellen besteht aus einer fast homogenen, nur sehr schwach granulirten, zähen, farblosen Grundsubstanz und grossen und kleinen Körnern. Diese bestehen, wie Leydig<sup>3)</sup> schon beschrieb, zum Theil aus farblosen Fetttropfchen, welche in Aether und Alkohol extrahirt werden können, zum Theil aus braunen Pigmentkörnern. Letztere sind sehr resistent. Sie verschwanden weder in Alkohol und Aether, noch in verdünnter Salzsäure oder Salpetersäure, noch in Sodalösung. Bei Einwirkung von 2% Sodalösung war es auffallend, dass schon nach ein bis zwei Stunden die Structur des Darmes fast verschwunden war. Die Epithelzellen wie die Leberzellen waren wohl noch erhalten, aber sie fielen sehr leicht auseinander. Ausser den grossen, dunkeln Pigmentzellen findet man auch Zellen, welche ein gelbes Pigment besitzen. Jedoch sind diese Zellen nicht zahlreich. Ob in dem Darm oder seinen Anhängen Ferment gebildet wurde, ist mir nicht gelungen nachzuweisen.

#### Fortpflanzungsorgane.

Hoden. Alle Anatomen, welche die Geschlechtsorgane der Tubificiden beschrieben haben, bis auf Ray Lankester, haben Structur und Lage des wahren Hodens nicht gekannt. Von dem den Tubificiden nahestehenden Phreoryetes Menkeanus hatte Leydig<sup>4)</sup> schon vor Ray Lankester den Hoden gekannt und abgebildet. Ueber den Hoden von Tubifex findet sich bei Ray Lankester<sup>5)</sup> folgendes: „The young Tubifex of a quarter of an inch in length presents in the ninth fasciculate segment a pair of pyriform protoplasmic masses, very small, hanging one on either side of the nerve-cord; an exactly similar pair is seen in the tenth segment: the former are the testes, the latter the ovaries. There is only one pair of testes, not two or three, as supposed by Claparède, who, I imagine, did not examine the youngest specimens“. Dies ist ganz zutreffend. Die ersten Anlagen von Hoden und Eierstock sind vollständig gleich, jedoch

---

1) fig. 3 und 4 de.      2) fig. 4 l.      3) l. c.  
4) l. c.                5) l. c.

schien es mir, als ob der Eierstock von einer feinen Membran umgeben sei, während der Hoden diese Hülle jedenfalls nicht besitzt. Um die Lage des Hodens zu bestimmen, muss man Thiere untersuchen, deren Geschlechtsorgane erst im Beginne ihrer Entwicklung stehen. An geschlechtsreifen Thieren ist der Hoden zwar bisweilen noch in derselben Grösse wie früher vorhanden, meist ist er aber kleiner und wird dann leicht von den in der Leibeshöhle flotirenden Zellen verdeckt. In seinem vorderen Theile ist der Hoden compact, die Zellen sind blass und daher schwer zu unterscheiden. Im hinteren Theile hängen die Zellen etwas lockerer zusammen und sind daher leichter abzugrenzen. Oft findet man auch am äussersten Ende Zellen, die grade im Begriff zu sein scheinen, sich los zu lösen. Diese Stadien sind als die ersten Anfänge der Spermatozoenentwicklung zu betrachten und würden demgemäss nach dem Vorgange von v. la Valette St. George Spermato gonien zu nennen sein. Weiter geht die Entwicklung im eigentlichen Hoden nicht; die Spermato gonien fallen vielmehr ab und machen ihre weitere Entwicklung in einem Sacke durch, dessen Beschreibung weiter unten folgt<sup>1)</sup>. Die Spermato gonien, d. h. die ungetheilten Ursamenzellen, untersucht man am besten im Hoden selbst. Man beobachtet hierzu entweder den Hoden an einem unversehrten Thier, das man vorher chloroformirt hat, oder man präparirt durch Zerzupfen den Hoden frei. Man schneidet das Thier zwischen dem zehnten und elften Segment durch und zerzupft das vordere Theilstück nahe dem Schnitttrande, da der Hoden ja im zehnten Segment gelegen ist. Die Spermato gonien<sup>2)</sup> haben einen auffallend grossen Kern mit grossem Kernkörperchen. Der Kern ist im frischen Zustande nur schwach glänzend und wenig deutlich. Die geringe Menge Protoplasma, die um den Kern liegt, ist blass und fein granulirt. An den freigewordenen Spermato gonien zeigt das Protoplasma oft unregelmässige Zacken und Fortsätze<sup>3)</sup>. Diese Stadien waren im Januar am zahlreichsten.

Wie oben bereits erwähnt ist, werden die losgelösten Spermato gonien von einem Sacke aufgenommen, in dem sie bis zur völligen Reifung der Samenfäden die weitere Entwicklung durchmachen. Wenn nämlich die Geschlechtsorgane zu schwellen beginnen, bilden sich auch an der Bauchseite des  $\frac{9}{10}$ ,  $\frac{10}{11}$  und  $\frac{11}{12}$  Dissepimentes taschenförmige Duplicaturen aus, welche die Oeffnungen in den Dissepimenten verschliessen. Ray Lankester<sup>4)</sup> nennt sie Falten des Peritonäums. Sie werden jedoch nicht nur vom Peritonäum gebildet, sondern sind, wie Ray Lankester selbst sagt, Theile der Dissepimente und haben daher, grade wie diese, muskulöse Elemente und ausserdem reichliche Blutgefässe. Durch diese Bildungen werden die beiden Segmente, welche die Geschlechtsorgane enthalten, vollständig von der übrigen Leibeshöhle und zugleich von einander getrennt. Samen und Eier sind also vollständig von einander geschieden. Anfangs sind diese Taschen klein und fast ganz leer, später werden sie weit ausgedehnt. Die Samenzellen füllen

---

1) Bei den Urodelen und den Selachiern kommt etwas ähnliches vor. Es würde das Keimlager dieser Thiere dem Hoden der Tubificiden, und der Hoden der Urodelen und Selachier dem Samensack etwa gleichkommen. Aus dem Grunde ist der Ausdruck Samenblase bei Tubifex hier vermieden und durch Samensack ersetzt worden, weil in einer Samenblase gewöhnlich keine weitere Entwicklung der Samenfäden mehr stattfindet.

2) fig. 16.      3) fig. 17.

4) l. c. pag. 97.

nämlich während ihrer Entwicklung bald das zehnte Segment ganz aus und treiben die Tasche am  $\frac{9}{10}$  Dissepiment vor sich her nach vorne in das neunte Segment hinein und füllen auch dies oft ganz aus. Dies ist ohne Zweifel der eine Hoden, den D'Udekem<sup>1)</sup> und Claparède<sup>2)</sup> bei *Tubifex* beschrieben haben und vielleicht auch der Hoden, den Vejdo vský<sup>3)</sup> bei *Psammoryctes* erwähnt<sup>4)</sup>. Ebenso gelangen die Samenzellen in der Tasche des 10/11 Dissepiments und drängen dieselbe vor sich her. Claparède hat diese Tasche den zweiten Hoden genannt und richtig beschrieben, dass dieselbe in die von den losgelösten Eiern ausgedehnte Tasche am 11/12 Dissepiment sich einstülpt. Von den beiden in einander geschachtelten Taschen enthält also die innere die Samenzellen, die äussere die Eier und bisweilen Theile des männlichen, ausführenden Apparates (Nebenhoden). Beide gleiten dann durch die Bauchöffnung der folgenden Dissepimente weit nach hinten, oft bis in das vierzehnte und fünfzehnte Segment hinein. Claparède behauptete, dass Hoden und Eier das 11/12 Dissepiment vor sich hertrieben, gab aber keinen Grund dafür an, warum nur dies eine Dissepiment so ausgedehnt würde, während alle folgenden die Organe hindurchtreten liessen. Dies liegt eben daran, dass an jenem Dissepiment die Oeffnung von jener taschenförmigen Duplicatur verschlossen wird. Uebrigens wird nur jene Tasche so weit vorgestülpt, während der grössere Theil des Dissepimentes an der ursprünglichen Stelle bleibt, wie dies auch am 9/10 und 10/11 Dissepiment der Fall ist. Ganz ähnliche Gebilde, welche vielleicht dieselbe Funktion haben, wie die eben erwähnten Dissepimentaltaschen, sind an verwandten Lumbricinen von v. Leydig<sup>5)</sup> und Vejdo vský beschrieben worden. Leydig beschreibt bei *Phreoryctes Menkeanus* sechs Säcke, welche von Blutgefässschlingen erfüllt sind, und in deren Wand sich Ring- und Längsmuskeln befinden. Dieselben sind unpaar und liegen in der Mittellinie des Thieres am Rücken. Ihre Oeffnung beginnt an den Diaphragmen der Leibeshöhle. Von diesen Säcken gehören die vier grössten dem neunten bis zwölften Segment oder den Genitalringen an. Dann verkürzen sie sich und hören ganz auf. Dabei hat Leydig nur Thiere untersuchen können, die nicht geschlechtsreif waren; er gibt daher auch keine Aufklärung über das Verhalten der Säcke und Gefässe zu den Geschlechtsorganen. An diesen Säcken ist allerdings zweierlei von meinen Beobachtungen bei *Tubifex* abweichend. Erstens liegen sie am Rücken des Thieres und zweitens sind die Blutgefässe nur lose in dem Sacke enthalten und lassen sich daher leicht her-

---

1) l. c.

2) l. c.

3) l. c.

4) Man möge die Ausführlichkeit der Beschreibung mit dem Umstand entschuldigen, dass Vejdo vský in seiner Arbeit über *Psammoryctes umbellifer* stets auf Claparède's Beschreibung des Hodens zurückgreift, obwohl Ray Lankester schon früher die Unrichtigkeit derselben gezeigt hat. Ray Lankester sagt über den Samensack folgendes: One thing is quite certain, that this sheath is not part of the original testis and that at first the spermatospheres float freely in the perivisceral cavity, as I have figured them in *Chaetogaster limnaei*. The sheath is in all probability only a part of the dissepiment between the ninth and tenth fasciculate segments; and it is pushed down, as described by Claparède, through several succeeding segments as the spermatatic elements increase in number. This occurs equally in *Nais*. It also frequently happens that a similar sheath extends forwards, distended with spermatospheres detached from the pair of testes.

5) l. c.

ausfördern, was ich bei *Tubifex* nicht beobachtet habe. *Vejdovský*<sup>1)</sup> beschreibt für *Rhynchelmis Limosella* ebenfalls Gefäßknäuel in den Geschlechtssegmenten, welche er an noch nicht geschlechtsreifen Thieren beobachtet hat. Die Gefäße derselben dehnten sich später aus, versorgten die Geschlechtsorgane und entsprachen dann den Gefässen, welche, wie es schon D'Udekem<sup>2)</sup> abbildet, die Geschlechtsorgane umgeben. *Vejdovský* hat diese Gefäßknäuel ferner bei *Psammoryctes*, *Limnodrilus* und auch bei *Tubifex* schon beobachtet, erwähnt aber keine muskulösen Taschen, die bei *Tubifex* und *Limnodrilus* jedenfalls vorhanden sind. Wohl mit Recht vermuthet aber *Vejdovský*, dass jene von *Leydig* beschriebenen Gefäßknäuel dieselbe Bestimmung haben, wie die zuerst von ihm bei den genannten *Limnicolen* beobachteten, nämlich zur Ernährung der Geschlechtsorgane zu dienen.

Statt der Beschreibung der einzelnen Formen<sup>3)</sup>, wie sie im Inhalt des Sackes vorhanden sind, finde hier eine Darstellung des abgeleiteten Entwicklungsganges ihren Platz. Die Spermatogonie wächst<sup>4)</sup> und beginnt sich zu theilen. Zuerst zerfällt der Kern in mehrere Kerne, während das Protoplasma noch keine Theilung oder doch nur Andeutungen derselben zeigt<sup>5)</sup>. Dann theilt sich auch das Protoplasma und es entstehen so, indem sich die Theilzellen wieder spalten, Häufchen von mehreren Zellen<sup>6)</sup> (4—8 und mehr). Lässt man in diesem Stadium die Kerne durch Essigsäure hervortreten, so sind dieselben meist rund und haben ein, selten zwei Kernkörperchen. Manchmal sind auch ovale Kerne vorhanden, die bisweilen in der Mitte eine leichte Einkerbung zeigen, grade als ob eine Theilung vor sich ginge. Ferner findet man aber auch Kerne mit schönen Kerntheilungsfiguren<sup>7)</sup>. Diese theilen sich in der Mitte und ziehen sich nach den beiden Polen des länglich gewordenen Kernes zurück, anfangs noch durch einige dunklere Streifen verbunden. Dann theilt sich wahrscheinlich der ganze Kern und mit ihm das Protoplasma. Auffallend war mir, dass die Spermatogemmen, frisch in Jodserum gebracht, sehr verschieden aussehen. Meist sind die Spermatocyten dann nicht von einander abgegrenzt; der ganze Haufen zeigt einen scharfen, gekerbten Rand und im Innern manchmal eigenthümlich aussehende, radiär gestellte Lücken, die wohl den Grenzen der Spermatocyten entsprechen mögen und in der Zeichnung von *Bloomfield*<sup>8)</sup> naturgetreu dargestellt sind. Bisweilen aber sind die Spermatocyten deutlich abgegrenzt und hängen nur locker, wie Beeren an einem Stiele zusammen. Grade an diesen Gruppen lassen sich gelegentlich Kerntheilungsfiguren beobachten. Durch das Vorkommen der Karyolyse in den Spermatogemmen ist die, namentlich von den französischen Forschern vertretene Ansicht von der Vermehrung der Samenzellen durch Sprossung definitiv widerlegt: auch hier geht die Vermehrung nach dem einfachen Schema der Theilung vor sich,

1) *Vejdovský*, Anatomische Studien an *Rhynchelmis Limosella*. Hoffm. Zeitschrift für wissenschaftl. Zoologie. XXVII.

2) l. c.

3) Zur Beobachtung derselben kann man den Inhalt des Samensackes in Jodserum oder künstliche Eiweißlösung austreten lassen, dann jedoch, um die Kerne sichtbar zu machen, etwas Essigsäure oder Chromsäure zusetzen.

4) fig. 18. 5) fig. 19. 6) fig. 20.

7) fig. 21 (Essigsäure) und fig. 22 (Chromsäure).

8) J. E. *Bloomfield*: On the development of the Spermatozoa. Part. I. *Lumbricus*. Quart. Journ. of Microsc. Science. XX. Taf. VII. fig. 28.

und Kern und Protoplasma der einfachen Spermatogonie liefern für jeden Spermatoeyten durch Theilung die entsprechenden Bestandtheile. Bloomfield <sup>1)</sup> hat bei *Lumbricus* beobachtet, dass schon in diesem Stadium ein Rest von Protoplasma bei der Theilung im Centrum zurückbleibt, der die Grundlage zu der späteren centralen Protoplasmakugel bildet. Jedenfalls muss dieser Rest sehr klein sein. Ich habe erst später an Spermatoeyten mit 25—30 Spermatoeyten einen centralen Protoplasmarest gesehen. Ferner behauptet Bloomfield, dass Spermatoeyten von 16—64 Spermatoeyten sich oft theilen. Ich habe leider nicht besonders darauf geachtet, halte es aber für wohl möglich. Dass aber, je nachdem die Spermatoeyten sich theilen oder nicht, die Form derselben zur Zeit, wenn Spermatozoen hervorwachsen, verschieden sein soll, scheint mir unwahrscheinlich. Das Protoplasma ist contractil, und die Form, in welcher man die Spermatoeyten sieht, hängt in allen Stadien wohl davon ab, in welchem Contractionszustande das Protoplasma sich befand, als es abstarb. Die Spermatoeyten halte ich für amöboide Zellen. Man kann öfters Spermatoeyten beobachten, die nicht rund, sondern unregelmässig gestaltet sind <sup>2)</sup>. An solchen Zellen habe ich feine Fortsätze gesehen, die nicht constant zu sein, sondern ihre Gestalt zu ändern schienen.

Die Grösse der Spermatoeyten nimmt mit der fortschreitenden Zelltheilung bedeutend ab, so dass sie kurz vor der Umwandlung zu Samenfäden etwa um das fünffache kleiner sind, als die ersten Theilzellen. Die Grösse der Kerne nimmt ebenfalls ab und bei Einwirkung von Essigsäure zeigt sich, wie die Contouren derselben immer schärfer und glänzender werden. Das Protoplasma der Zellen wird etwas blasser; die centrale Protoplasmakugel wächst beträchtlich <sup>3)</sup>. Man findet in diesen Stadien gelegentlich auch, dass die Spermatoeyten mehrere feine Fortsätze zeigen, welche den Spermatozoenschwänzen ähnlich, meist jedoch etwas feiner sind.

Hört die Theilung der Spermatoeyten auf, so schwindet das Kernkörperchen, Zellen und Kerne werden länglich, das Protoplasma sammelt sich grossentheils am äusseren Rand der Zelle an und es beginnt an ihm das Schwanzende des Samenfadens hervorzuwachsen, welches anfangs sehr fein und zart ist <sup>4)</sup>. Allmählich wird das Protoplasma vollständig zur Bildung des Spermatozoenschwanzes verbraucht und es bleibt nur noch der längliche Kern oder das Kopfende in Berührung mit der centralen Protoplasmakugel. Das Kopfende wird allmählich länger und dünner, bis es zuletzt gar nicht mehr von dem Schwanzende abzugrenzen ist. Mit Hilfe von Essigsäure kann man es aber noch lange beobachten, da hierdurch die Schwanzenden sich aufrollen und ebenso wie die Protoplasmakugel stark abblassen, so dass die Kopfenden sichtbar werden.

Die reifen Spermatozoen sind ganz fadenförmig. Kopf- und Schwanzende sind frisch gar nicht von einander zu unterscheiden. Das letztere ist oft daran zu erkennen, dass es sich etwas aufrollt. Bei der definitiven Ausbildung lösen sich die Samenfäden von der centralen Protoplasmakugel los; man findet aber auch noch nicht ganz reife Samenfäden, deren Kopfende noch etwas dicker als das Schwanzende ist, frei in den Präparaten schwimmen. Bisweilen knäueln

---

1) l. c.      2) fig. 23.

3) fig. 24 (Kernkörperchen nicht mehr sichtbar).

4) fig. 25.



sich die Spermatozoen wieder zusammen und bilden dann sternförmige Haufen, bei denen die einzelnen Fäden radiär gestellt sind <sup>1)</sup>).

Die centralen Protoplasmakugeln haben, wie auch Bloomfield <sup>2)</sup> beobachtet hat, keinen Kern. Ueber ihr weiteres Schicksal liess sich nichts sicheres eruiren. Wahrscheinlich zerfallen sie allmählich und werden resorbt, wogegen die freigewordenen Samenfäden von den Wimpertrichtern der samenableitenden Kanäle aufgenommen werden.

Die samenableitenden Kanäle <sup>3)</sup>. Sie sind beiderseits im elften Segment gelegen und bestehen der Reihe nach aus einem Wimpertrichter, einem wimpernden, einem nicht wimpernden Abschnitte und dem Atrium mit dem Penis.

Der Wimpertrichter <sup>4)</sup> ist am 10/11. Dissepiment so befestigt, dass seine Oeffnung in das zehnte Segment hineinragt. Er ist kelchförmig. Claparède <sup>5)</sup> gibt an, dass derselbe seine Gestalt ändere, wenn Spermatozoen zwischen den Cilien hängen. Der Trichter ist allerdings nicht immer gleich weit geöffnet, aber es ist wahrscheinlich, dass dies nicht allein von der Anwesenheit der Spermatozoen abhängt. Die Wand des Trichters wird von einer Lage ziemlich kleiner, polygonaler Zellen gebildet, die einen verhältnissmässig grossen Kern besitzen und auf der Innenseite eine feine Cuticula tragen, auf welcher die Flimmercilien aufsitzen. Nach aussen ist diese Zellschicht von einer feinen Membran umgeben. An den Wimpertrichter schliesst sich ein langer, ziemlich enger, wimpernder Kanal <sup>6)</sup> an, von langen, schmalen, niedrigen Zellen ausgekleidet. Die Zellen sind als dünne Reifen gruppirt; ihre Kerne sind stäbchenförmig. Die Innenfläche der Zellen ist von einer feinen Cuticula bedeckt; auf ihr sitzen die Cilien. Aussen liegt, grade wie am Trichter, eine feine Membran, welche von Zellen gebildet wird; denn man kann stets einen doppelten Contour und in einigem Abstände von einander deutliche, länglich ovale, zur Axe des Kanals orientirte Kerne erkennen. Doch ist es mir nur einmal gelungen, durch Behandlung mit *Argentum nitricum* eine Zeichnung zu erhalten, die an Endothelien erinnern musste. Bei der Inconstanz der Bilder halte ich es aber nicht für erwiesen, dass die Membran aus deutlich abgegrenzten Zellen besteht. Die Membran selbst setzt sich auch auf den folgenden Theil des Kanals fort. Dieser <sup>7)</sup> hat einen bedeutend grösseren Durchmesser (im Verhältniss zum Durchmesser des vorigen Abschnitts ungefähr wie 10:4) und wird ähnlich wie der vorige Abschnitt von langen, spindelförmigen Zellen gebildet, von welchen vielleicht jede das Lumen des Kanals ganz umzieht. Die Zellen zeigen keine Flimmerung. Auch ist ihr Querdurchmesser viel grösser als derjenige der Zellen des vorhergehenden Kanaltheiles. An frischen Präparaten kann man meist eine feine, radiäre Streifung des Protoplasmas erkennen, ein Structurverhältniss, das zur Zeit schon von einer grossen Zahl von Drüsenzellen bekannt ist. Die Kerne sind lang und stäbchenförmig und liegen meist dem Lumen ziemlich dicht an. An das Lumen stösst eine derbe Cuticula, durch welche die Zellen eng zusammengehalten werden, so dass es bei der Resistenz der chitinigen Haut unmöglich erscheint, mit Hilfe von Isolationsmethoden einzelne Zellen frei zu erhalten; wenigstens blieben Versuche mit

---

1) fig. 26.      2) l. c.      3) fig. 27.  
4) fig. 27a.    5) l. c.      6) fig. 27b.  
7) fig. 27c.

Salpetersäure und verdünnter Chromsäure ohne Erfolg. Zerreisst die Cuticula durch Zerzupfen oder starken Druck, so scheint sie sich zu contrahiren und zu fälteln. Man sieht dann meist in bestimmten Abständen Ringe von feinen Falten gerade um das Lumen des Kanals herumziehen. Die Falten sind sehr kurz und parallel der Längsrichtung des Kanals. Wie es scheint, entspricht ein solcher Faltenring der Grenze zwischen je zwei Zellen.

Hat der Wimpertrichter die reifen Spermatozoen aufgenommen, so findet man sie auch in diesem dritten Abschnitt in lebhafter Bewegung und könnte versucht sein, auch hier Wimperung zu vermuthen; doch erkennt man bald an der Fortbewegung der lebhaft schlagenden Spermatozoen gegen das Atrium zu, dass die Zellen in diesem Theil des Schleifenkanals zu allen Zeiten wimperlos sind. Aussen um die Zellen liegt die oben erwähnte Membran.

Die beiden bisherigen Abschnitte zeigen, wie D'Udekem<sup>1)</sup> schon beobachtet hat, deutlich selbständige Contraktionen. Wenn man den Kanal schnell frei präparirt und sofort beobachtet, sind die Contraktionen oft deutlich zu sehen. Die Windungen dieser beiden Kanalthteile liegen meist im elften Segment, doch gleiten sie auch oft, wie bereits erwähnt, mit den Eiern in den hinteren Dissepimentalsack und so in das zwölfte Segment hinein. Bisweilen habe ich an Isolationspräparaten bemerkt, dass feine Fasern und Membranen zwischen den Schlingen einherzogen. Vielleicht sind dies nur Theile der äusseren Membran, die sich abgehoben haben, wahrscheinlich aber ist es Bindegewebe, welches die Schlingen des Kanals zusammenheftet und im Zusammenhange steht mit der bindegewebigen Auskleidung der Leibeswand. An Querschnitten ist es mir wenigstens auch aufgefallen, dass das elfte Segment stark durchsetzt ist mit Fasern, die, von der Leibeswand ausgehend, die Leibeshöhle durchzogen.

Der nicht wimpernde Abschnitt geht über in das Atrium<sup>2)</sup>. Dasselbe ist stets am inneren Ende etwas gekrümmt, oft auch am äusseren Ende, so dass die Gestalt dann S-förmig wird. Der Durchmesser ist wieder beträchtlich grösser als der des vorhergehenden Theiles. Die Wand zeigt drei Schichten. Die innerste Schicht ist ein Flimmerepithel. Die Zellen sind stark körnig und meist cubisch. Aussen um diese Zellschicht zieht eine Lage circulärer, spindelförmiger Muskelfasern herum. Die äussere Schicht ist dann wieder eine feine, kernhaltige Membran, welche im continuirlichen Zusammenhange steht mit der äusseren Membran der vorhergehenden Abschnitte. An der concaven Seite der Krümmung des inneren Endes des Atriums mündet die sogenannte Kittdrüse<sup>3)</sup> ein. Die Drüse ist vielfach gelappt; jedes Läppchen hat ein feines Lumen, welches von den stark granulirten Drüsenzellen umgeben ist. Die Zellen sind ziemlich gross und haben einen grossen Kern mit grossem Kernkörperchen. Untersucht man die Drüse zu verschiedenen Jahreszeiten, so wird man die Sekretbildung in den anfangs protoplasmatischen Zellen leicht verfolgen können. Nach der Ablage der Samenbällchen ist die Sekretion der Drüse beendet und mit ihr bildet sich der ganze männliche, ausführende Kanal zurück. Dicht vor der Mündung der Drüse erst scheinen die vielen Drüsengänge sich zu vereinigen. Die Drüsenzellen sind noch eine Strecke weit in dem Atrium vorhanden und vereinigen sich grade vor der Stelle, wo der Ausführungsgang der übrigen Drüse in das Atrium

---

1) l. c.      2) fig. 27d.      3) fig. 27e.

einmündet, zu einem accessorischen Drüsenläppchen, so dass dies die Mündung des Drüsenausführungsganges verdeckt.

Das Atrium geht in den Penis <sup>1)</sup> über. Die circuläre Muskelschicht und das Flimmerepithel hören auf, und es wird die Peniswand nur von einer derben, chitinen Masse gebildet, an der keine weitere Structur zu erkennen ist. Der Penis zeigt ein kolbiges, abgerundetes Ende <sup>2)</sup>, welches von dem samenableitenden Kanal durchbohrt wird. Die Oeffnung ist meist geschlossen. Sie scheint nur geöffnet zu werden, wenn Sperma ausgestossen wird. Das vordere Penisende, die glans penis, ist mit der Leibeswand durch Duplicaturen der Haut verbunden. Ist der Penis retrahirt, so falten sich diese und bilden drei ineinander gesteckte Trichter, von denen der mittlere <sup>3)</sup> nach innen, der äussere <sup>4)</sup> und innere <sup>5)</sup> sich nach aussen öffnen. Die Matrixzellen dieser cuticularen Bildung sind in loco nicht nachzuweisen. Es hat aber keine Schwierigkeit, sich vorzustellen, die Duplicaturen seien durch intermediäres Wachsthum der Cuticula, d. h. der Produkte der Epidermiszellen in der Umgebung der Penisöffnung, entstanden. Die Cuticula des äusseren Trichters ist leicht braun gefärbt und an der Innenfläche gerunzelt. Die Oberfläche der beiden inneren Falten und des Penis sind farblos und nicht so sehr gerunzelt wie der äussere Trichter, besonders an der Umschlagsstelle <sup>6)</sup>. Der äussere Trichter besitzt eine innere, circuläre Muskelschicht <sup>7)</sup> und eine äussere, longitudinale <sup>8)</sup>. Von der letzteren ziehen Fasern zum Atrium. Wird der Penis vorgestülpt <sup>9)</sup>, so gleichen sich die Trichterfalten mehr oder weniger aus. Bisweilen habe ich die Falten ganz verstreichen sehen. Das Vorstülpen des Penis geschieht wahrscheinlich durch partielle Contractionen der Leibeswand, indem dadurch unter erhöhtem Druck die Leibesflüssigkeit bis a (fig. 28 und 29) vordringt und den Penis erigirt. Eine ähnliche Vorrichtung ist bei *Argulus foliaceus* an den Saugscheiben zu sehen, wo man am lebenden Thiere den Mechanismus der Aufrichtung und Anheftung dieser Sauggefässe zu jeder Zeit bequem studiren kann. Auch die Muskelfasern, welche das Atrium mit der äusseren Hautduplicatur verbinden, dienen wohl zum Hervortreiben des Penis. Dass auch die circulären Muskelfasern bei der Erection des Penis mitwirken, ist möglich, da durch ihre Contraction der Querdurchmesser des Atriums abnimmt, die Länge desselben wächst. Diese Muskeln dienen aber auch wohl der Ejaculation des Samens. Die Retraction des Penis geschieht wahrscheinlich dadurch, dass die Contraction der Leibeswand aufhört, so der früher unter erhöhtem Druck in die Penisscheide eingepresste Inhalt der Leibeshöhle zurückgesogen wird, und die elastischen Duplicaturen in ihre Ruhelage des dreifachen Trichters zurückkehren.

Eierstöcke. Die Eierstöcke und die Entwicklung des Eies sind schon so oft beschrieben, dass nur wenig es darüber zu sagen ist. Sehr ausführlich hat namentlich Ratzel <sup>10)</sup> die Eier beschrieben.

- 
- 1) fig. 28.      2) fig. 28 e.      3) fig. 28 f.  
4) fig. 28 b.      5) fig. 28 c.      6) fig. 28 d.  
7) fig. 28 cin.  
8) fig. 28 lm.  
9) fig. 29.

10) F. Ratzel: Beiträge zur anat. und systematisch. Kenntniss der Oligochäten. Zeitschrift f. wiss. Zoologie. Bd. XVIII.

Derselbe unterscheidet an den ganz jungen Eiern einen Kern, den späteren Keimfleck, den fein granulirten Zellinhalt und eine Hülle. Letztere habe ich in den frühesten Stadien nicht bemerkt. Die strukturlose Dotterhaut bildet sich vielmehr erst später, zur Zeit, wenn rings um den Kern der jugendlichen Zelle der Dotter sich abgrenzt und das Keimbläschen des definitiven Eies sich bildet. Ratzel beschreibt ferner einen Dimorphismus der Eierstöcke. Ray Lankester<sup>1)</sup> hat hierfür wahrscheinlich die richtige Erklärung gegeben: die zweite, seltenere Form sei ein Abortivvorgang, so dass die Eier später degeneriren. Ehe die Eier vollständig reif sind, lösen sie sich vom Eierstock, fallen in die hintere Dissepimentaltasche und entwickeln sich hier weiter. Die Eier entbehren zu allen Zeiten, wie die Samenkugeln einer zelligen Hülle (Granulosa, Follikel-epithel). Der Eierstock scheint eine äussere Hülle zu besitzen und sich dadurch in den früheren Stadien, während der Inhalt beider Drüsen noch gleiche Zellformen aufweist, von dem Hoden zu unterscheiden.

Eileiter. Es ist schwer, durch die Beobachtung sich eine Vorstellung von der Art des Austrittes der Eier zu verschaffen. Die Frage, auf welchem Wege die Eier austreten, ist daher keineswegs entschieden. D'Udekem<sup>2)</sup>, Claparède<sup>3)</sup> und Vejdovský<sup>4)</sup> sind der Ansicht, dass der Eileiter das Atrium umgebe und die Eier durch dieselbe Oeffnung in der Leibeswand nach aussen gelangen wie der Penis. Claparède hat auch Membranen beschrieben und gezeichnet, zwischen denen die Eier nach aussen gleiten sollen. Allein weder Ray Lankester<sup>5)</sup> noch Vejdovský haben am Penis diese Membranen bestätigen können. Letzterer behauptet jedoch mit grosser Bestimmtheit, dass das Atrium in den Eileiter invagiuirt sei. Er hat bei Psammoryctes umbellifer die Eier in dem Momente beobachtet, wo sie gerade zur Aussenwelt gelangten und sich dabei ausser der Scheide befanden. Er zeichnet auch den Eileiter, welcher den Penis umgibt. Allein nach seiner Zeichnung und Beschreibung kann man sich keine rechte Vorstellung machen, wie der Penis noch an der Leibeswand befestigt ist, wenn er von einem weiten Oviduct umgeben wird. Ferner, wo endigt der Eileiter und wie gelangen die Eier in den Eileiter? Darüber gibt Vejdovský keine Aufklärung, und es ist schwer, wie Ray Lankester richtig bemerkt, sich eine Vorstellung zu machen, wie die reifen Eier in den vermuthlichen Eileiter gelangen. Vejdovský schreibt zwar: „Dadurch (nämlich durch seine Beobachtung des Austritts der Eier) lässt sich auch die von D'Udekem beschriebene und abgebildete „Matrice“ nachweisen, welche mit der Membran des Ovariums zusammenhängt und wodurch es auch deutlich wird, dass der Samenleiter (wenigstens das Atrium) in den Eileiter eingefügt ist.“ Allein die von D'Udekem beschriebene „Matrice“ ist identisch mit Claparède's „gaine dissémental“ oder mit dem oben beschriebenen hinteren Dissepimentalsack und steht in gar keiner Verbindung mit dem Ovarium. Es scheint mir daher, dass trotz der werthvollen Beobachtung Vejdovský's die Natur des Oviducts noch nicht klar gestellt ist, wenn man auch nach der Beobachtung Vejdovský's wohl annehmen muss, dass die Eier und der Penis durch dieselbe Leibesöffnung austreten.

Samentaschen. Die Samentaschen liegen im X. Segment, münden auf der Bauch-

---

1) l. c.      2) l. c.      3) l. c.  
4) l. c.      5) l. c.

seite und haben einen verschieden langen Ausführungsgang. Die Entwicklung der Taschen habe ich nicht vollständig verfolgt, doch scheinen sie zuerst wie solide und ohne Lumen. Allmählich wird das Lumen deutlich, das Organ schlauchförmig; später debnt sich das Ende desselben zu der eigentlichen Tasche aus. Die Entwicklung scheint also gleich derjenigen zu sein, welche Ratzel<sup>1)</sup> bei *Enchytraeus vermicularis* beschreibt. Das ganze Organ ist aussen von einer feinen, bindegewebigen Membran umgeben, welche am Ausführungsgange ovale, längsgestellte Kerne zeigt, ähnlich wie die äussere Membran des Samenleiters. Diese Membran ist gleichwerthig mit dem Endothel der Leibeswand. Hierauf folgen zwei Muskelschichten, die sich an der eigentlichen Tasche und am Ausführungsgange verschieden verhalten. Am Ausführungsgange ist die äussere Längsmuskellage dünn und zart, die nach innen folgende circuläre Schicht dagegen kräftig und dick. An der eigentlichen Tasche sind die Längsmuskeln am stärksten ausgebildet, parallel gestellt und nur an der Kuppe der Tasche vielfach gekreuzt. Auch ist die Sonderung der circulären und longitudinalen Schicht hier nicht mehr zu erkennen. An den übrigen Stellen der Tasche sind die Fasern der dünnen circulären Muskelschicht nur dann deutlich, wenn die Epithelzellen sich an einer Stelle von der Wand der Tasche abgelöst haben, und die Wand hierdurch durchsichtiger geworden ist. Ausführungsgang und Tasche sind an der Innenseite mit einem einschichtigen Epithel bekleidet. Im Ausführungsgange trägt das Epithel eine Cuticula und flimmert. Wenn Spermatozoen in der Tasche sind, findet man meist viele grosse und kleine Tropfen einer homogenen, durchsichtigen Substanz in der Tasche, welche wahrscheinlich von dem Epithel abgesondert ist und zur Bildung der Spermatophoren verwandt wird. Hering<sup>2)</sup> erwähnt ganz ähnliche Gebilde in den Samentaschen von *Lumbricus*, sagt aber nicht, woher sie stammen und ebenfalls nicht, ob sie an der Bildung der Spermatophoren sich betheiligen. Letztere hat er nämlich nicht beschrieben. Ray Lankester<sup>3)</sup> behauptet, dass die Kittmasse der Spermatophoren bei *Tubifex* und *Limnodrilus* zu einem grossen Theile von der Drüse des Atriums und bei *Clitellio*, wo die Drüse fehle, von dem drüsigen Theile des *vas deferens* gebildet werde. Jedoch nehme auch das Epithel der Samentasche an der Kittbildung Theil. Bei *Nais*, wo das *vas deferens* sehr klein und keine Drüse vorhanden sei, werde der Kitt sogar allein von der Samentasche geliefert. Vejdovský<sup>4)</sup> dagegen schreibt die Bildung des Kittes allein der Drüse am Atrium zu, die er daher auch „Kittdrüse“ nennt. Ich glaube, dass Ray Lankester's Ansicht die richtige ist. Das Epithel der Tasche macht nämlich regelmässige, grosse Veränderungen durch. Vor der Begattung, so lange die Tasche noch keinen Samen enthält und contrahirt ist, sind die Epithelzellen cylindrisch, schmal und hoch. Das Protoplasma ist dunkel granulirt, Kern und Kernkörperchen sind ziemlich deutlich. Nachdem die Taschen durch die Begattung stark erweitert sind, ist das Epithel bedeutend niedriger, ja an besonders stark ausgedehnten Taschen habe ich bisweilen Defecte in der Epithelschicht gesehen. Ob diese Aenderung in

---

1) F. Ratzel: Beiträge zur Anatomie von *Enchytraeus vermicularis* Henle. Zeitschrift für wiss. Zoologie. Bd. XVIII.

2) E. Hering: Zur Anatomie und Physiologie der Geschlechtsorgane des Regenwurmes. Zeitschrift f. wiss. Zoologie. Bd. VIII.

3) l. c.      4) l. c.

der Gestalt der Zellen allein durch die Ausdehnung der Tasche bedingt ist, lässt sich schwer entscheiden. Allein auch der Inhalt der Zellen ändert sich, und dies spricht dafür, dass die Aenderung in der Gestalt auch durch Secretion bedingt ist. Nach der Begattung nämlich und, wie mir scheint, auch kurz vorher haben die Zellen einen durchsichtigen, grösstentheils homogenen Zellinhalt mit wenig Granulirung. Sie sehen aus, als ob sie in Wasser gequollen wären. Der Kern ist deutlich und das Kernkörperchen oft auffallend glänzend. D'Udekem<sup>1)</sup> hat wahrscheinlich die Zellen in diesem Zustand beobachtet. Er beschreibt nämlich den Zellinhalt folgendermassen: „Le contenu de ces cellules se compose d'un liquide albumineux et de granules“. Der Inhalt der Zellen sieht dann zuweilen den Tropfen und der Kittmasse der Spermatophoren ähnlich. Jedoch scheint die letztere viel resistenter zu sein. Wahrscheinlich erhärtet dieselbe aber, da sie ja anfangs ziemlich weich sein muss, damit sich die Spermatozoen in sie einbetten können. Jedenfalls scheinen die Epithelzellen also zu secretiren. Vielleicht dient daher die Drüse im Atrium nur dazu, eine Flüssigkeit zu liefern, in welcher die Spermatozoen beim Austritt schwimmen. Dafür spricht folgendes: Die Spermatophoren enthalten im Innern, rings von der Kittmasse umschlossen, eine Flüssigkeit, die anders lichtbrechend ist als die Kittmasse selbst. An zerrissenen Spermatophoren habe ich dieselbe durch Druck auf das Deckgläschen eingemalt austreten sehen. Auch enthält die Tasche ausser jenen Tropfen noch flüssigen Inhalt, sobald Spermatozoen darin sind.

Die Samentaschen sind auch nach der Ablagerung der Eier und Spermatophoren in ihrer Continuität wohl erhalten. Es scheint daher unwahrscheinlich, dass die Spermatophoren, wie Vejdovský<sup>2)</sup> annimmt, die Wand der Samentasche durchbohren und zu den Eiern gelangen. Die Befruchtung der Eier geht viel wahrscheinlicher bei der Ablagerung vor sich. Die Samentaschen zeigen nämlich deutliche Contractionen, durch welche die Spermatophoren wohlausegetrieben werden können. Man findet auch bisweilen vollkommen entwickelte Spermatophoren in dem Ausführungsgange, sowie Vejdovský es ja selbst gezeichnet hat. Dafür spricht auch, dass Hering<sup>3)</sup> und Meissner<sup>4)</sup> in frischen Cocons des Regenwurmes Spermatozoen gesehen haben.

#### Parasiten.

Wie alle anderen Lumbricinen, so ist auch Tubifex ausserordentlich reich an Parasiten. Man findet die verschiedensten Entwicklungsstadien von Psorospermien. Dagegen habe ich nie ganz entwickelte Gregarinen gesehen.

Ausserdem fanden sich bisweilen in den Geschlechtssegmenten ganz eigenthümliche Körper in den verschiedensten Entwicklungsstadien, die ich nirgends erwähnt oder gezeichnet gefunden habe, und von denen ich glaube, dass sie Parasiten sind. Schon makroskopisch fällt oft auf, dass die Gegend der Geschlechtssegmente von einer gelblich weissen Masse angefüllt ist, die sich in der Farbe von den mehr grau gefärbten Eiern und den intensiv weissen Psorospermienkugeln unterscheiden lässt. Bei schwächerer Vergrösserung zeigt sich dann, dass die Parasiten den Raum, den sonst die Samenzellen einnehmen, oft ganz erfüllen. Dieselben sind stets sehr

1) l. c.      2) l. c.      3) l. c.

4) Meissner, Ueber das Eindringen der Samenelemente in den Dotter. Zeitschrift für wissenschaftl. Zoologie. Bd. VI.

verschieden gross und zeigen die mannigfaltigsten Gestalten, so dass wohl anzunehmen ist, dass dieselben ihre Form ändern können. Sie sind bald rund, bald oval, bald langgestreckt oder mit den verschiedenartigsten Fortsätzen und Höhlungen versehen. Alle Formen sind encystirt.

Was nun den feineren Bau anbelangt, so findet man zunächst Formen, welche in frischem Zustande und nach Zusetzung von Essigsäure keine Structur erkennen lassen. Ein Bild, welches dieser Form sehr ähnlich ist, giebt Lieberkühn<sup>1)</sup>. Sie besitzen nur einen stark granulirten Inhalt; die Granulirung ist unregelmässig vertheilt. Lieberkühn bezeichnet sie als „grégarines finement chevelues“. Auf Zusatz von Essigsäure schien es, als ob die grösseren Parasiten eine periphere, einfache Schicht von Zellen besässen. Wo die Cyste geplatzt war, sah man häufig mehrere Kerne rings um eine granulirte Masse liegen und mit dieser noch durch feine Protoplasma Reste verbunden<sup>2)</sup>. Ferner findet man häufig Cysten mit Wimperkranz, die schon im frischen Zustande eine zellige Structur zeigen. Die Zellen sind meist nicht sehr deutlich, sind sehr klein und haben einen unverhältnissmässig grossen, etwas granulirten Kern und körniges Protoplasma. An gefärbten Präparaten treten sie deutlich hervor<sup>3)</sup>. An den meisten grösseren Exemplaren sind die Zellen regelmässig geschichtet; die äusserste Lage besteht aus ziemlich platten Zellen, während die folgenden Schichten etwas grössere, cubische Zellen zeigen. Im Centrum der grösseren Exemplare findet man häufig eine hellere, fein granulirte Masse, in welcher keine Kerne zu erkennen waren, welche aber in eine Reihe einzelner Fächer abgetheilt ist.

Man könnte vermuthen, es hier mit Embryonen von Würmern etwa zu thun haben; allein das Vorkommen der folgenden Form spricht dagegen. Man findet nämlich noch Cysten mit Wimperkranz, bei welchen das Innere ganz mit eigenthümlichen, stäbchenförmigen Körpern erfüllt ist, welche in einer körnigen Masse eingebettet sind. Letztere ist bald stärker, bald schwächer entwickelt. Diejenigen Exemplare, welche noch etwas stärker granulirt sind und weniger zahlreiche Stäbchen besitzen, tragen noch einen, wenn auch sehr schwachen, Wimperkranz<sup>4)</sup>, während diejenigen mit spärlicher granulirter Grundsubstanz, bei denen die Stäbchen oft dicht an einander liegen, keine Wimperhaare mehr besitzen<sup>5)</sup>. Zerreisst die Cyste, so werden die Stäbchen frei. Dieselben<sup>6)</sup> sind glänzend, homogen und etwas keulenförmig. Das dickere Ende, oder das Kopfende, ist länglich und an den Enden etwas abgerundet; das dünne Ende oder das Schwanzende des Stäbchens ist oft etwas abgeflacht, läuft spitz aus und ist häufig winklig gebogen oder etwas aufgerollt. Diese beiden Theile des Stäbchens sind durch ein kleines Mittelstück mit einander verbunden. Bewegungen habe ich an den Stäbchen nicht gesehen.

Diese verschiedenen Formen sind nie zu gleicher Zeit in demselben Thiere enthalten, sondern die Parasiten, die man in einem Tubifex findet, sind alle ungefähr gleichartig und nahezu gleich weit entwickelt. Ob alle beschriebenen Formen dem Entwicklungskreise der-

---

1) N. Lieberkühn: Evolution des Grégarines. pl. 7. fig. 9. Mém. cour. et mém. d. sav. etc. publiés par l'Acad. de Bruxelles.

2) fig. 12.      3) fig. 11.      4) fig. 13.

5) fig. 14.      6) fig. 15.

selben parasitären Organismen angehören, lässt sich, wenn man skeptisch sein will, nicht mit Sicherheit entscheiden.

#### Limnodrilus Udekemianus.

Von *Limnodrilus Udekemianus* habe ich nur die Geschlechtsorgane zur Vergleichung mit denen von *Tubifex* untersucht.

Die beiden Eierstöcke und die beiden Hoden sind denen von *Tubifex* in Lage und Bau vollkommen analog. Ebenso ist die Entwicklung der Eier und der Samenzellen vollkommen dieselbe. Der Geschlechtsausführungsgang dagegen ist abweichend. Der Wimpertrichter ist wie bei *Tubifex* im 10/11. Dissepiment befestigt; die Oeffnung liegt also im zehnten Segment. Auf diesen Trichter folgt ein langer, wimpernder Kanal, welcher sich bis zum Atrium fortsetzt. Es fehlt also hier der nicht wimpernde Theil des Kanals, welcher bei *Tubifex* vorhanden ist. Der feinere Bau des Kanals ist ungefähr derselbe wie der des wimpernden Abschnittes bei *Tubifex*, nur ist der Durchmesser etwas grösser und sind die Zellen und Kerne etwas breiter und grösser. Das Atrium ist bedeutend länger als bei *Tubifex* und verzüngt sich in seinem äusseren Ende beträchtlich, indem das Lumen des Kanals enger wird. Die innerste Schicht ist ein Flimmerepithel, gleich demjenigen bei *Tubifex*. Die Muskelschicht ist stärker, als bei *Tubifex*. Am inneren Ende des Atriums mündet grade so, wie bei *Tubifex*, der Ausführungsgang einer grossen Drüse, der sogenannten „Kittdrüse“, ein.

Bei dem Uebergang des Atriums in den Penis <sup>1)</sup> hört das Wimperepithel auf; die Zellen sind nicht deutlich weiter zu verfolgen, sondern gehen in die innerste Schicht der Peniswand über, an welcher keine Structur zu erkennen ist. Um diese liegt eine feste, ziemlich dunkle Chitinröhre <sup>2)</sup>, deren Oberfläche gerunzelt und deren äusseres Ende trichterförmig erweitert ist. Das innere Ende der Röhre liegt dem Kanal nicht dicht an, sondern ist etwas abgehoben. Dort, wo das Flimmerepithel des Atriums aufhört, geht die Muskulatur des Atriums in die circuläre Muskelschicht des grossen Sackes <sup>3)</sup> über, welcher den Penis umgibt, dem äusseren Trichter von *Tubifex* entspricht und als Hautduplicatur zu betrachten ist. Aussen um die circuläre Muskelschicht ziehen longitudinal gestellte Fasern, welche bis zum Atrium sich erstrecken. Innen besitzt der Sack eine derbe Cuticula.

Einen Eileiter und eine Oeffnung für diesen, wie Claparède <sup>4)</sup> es angibt, habe ich nicht entdecken können.

Die Samentaschen sind wie die von *Tubifex* gebaut, jedoch ist die Muskulatur derselben meist stärker entwickelt. Den Unterschied im Bau der Spermatophoren hat schon Vejdo vský angegeben.

Zum Schlusse ergreife ich mit Freuden die Gelegenheit, Herrn Professor Freiherrn v. la Valette St. George, in dessen Laboratorium diese Arbeit angefertigt wurde, für die freundliche Theilnahme, welche er mir stets erwiesen hat, meinen Dank zu sagen. Herrn Prof. Nussbaum bin ich zu ganz besonderem Dank verpflichtet für die grosse Liebenswürdigkeit, mit der er mich bei der Anfertigung dieser Arbeit durch Rath und That unterstützt hat.

1) fig. 30.

2) fig. 30 ch.

3) fig. 30 a.

4) l. c.



## Erklärung der Abbildungen.

### Tafel I.

Fig. 1. Querschnitt durch die Mundhöhle.

- a Ausbuchtung der Mundhöhle nach dem Rücken zn.
- m Muskelfasern.
- e Epithel.

Fig. 2. Querschnitt durch den Pharynx.

- a Falte der Pharynxwand an der Bauchseite.
- m Muskelfasern.
- e Epithel.
- n Bauchmark im Umriss.
- v Blutgefässe.

Fig. 3. Querschnitt durch ein Dissepiment in der Mitte des Thieres.

- c Cuticula.
- e Epithel der Haut.
- cm circuläre Muskelschicht.
- lm longitudinale Muskelschicht.
- d Dissepiment.
- n Bauchmark.
- v Bauchgefäss.
- dm Muskelschicht des Darmes.
- dv Gefässschicht des Darmes.
- de Epithel des Darmes.

Fig. 4. Querschnitt durch das Thier vor den Geschlechtssegmenten.

- c Cuticula.
- e Epithel der Haut.
- cm circuläre Muskelschicht.
- lm longitudinale Muskelschicht.
- m Muskeln des Borstensäckchens.
- qm Quermuskeln des Borstensäckchens.
- a Matrixzellen der Borsten.
- kb kammförmige Rückenborsten.

b hakenförmige Bauchborsten.

l sogenannte Leberzellen.

de Darmepithel.

dv Gefässschicht des Darmes.

dm Muskelschicht des Darmes.

v Rückengefäss.

Fig. 5. Längsschnitt durch das vordere Leibesende des Thieres (halbschematisch),

c Cuticula.

e Epithel.

cm circuläre Muskelschicht.

lm longitudinale Muskelschicht.

ggl Gehirnganglion.

gl Ganglienzellen.

fn fibrillärer Theil des Bauchmarkes.

n Nerven.

b periphere Ganglienzellen.

ds Dissepiment.

m Muskelfasern von der Leibeswand zum Pharynx ziehend.

os Mundhöhle.

ph Pharynx.

de Epithel des Pharynx.

a Falte der Pharynxwand an der Bauchseite.

oes Oesophagus.

ldr Verdauungsdrüse am Oesophagus.

l Anfang der „Leberzellen“.

Fig. 6. a Stück eines Schleifenkanals mit den Drüsenzellen (frisch).

b isolirte Drüsenzellen.

Fig. 7. Querschnitt durch das Bauchmark.

e äusseres Neurilemm.

v Blutgefässe.

- b Bindegewebiges Gerüst. Die Nervenfasern sind herausgefallen.  
n Nervenfasern im Querschnitt.  
a röhrenförmige, dunkelrandige Fasern.  
g Ganglienzellen.  
d periphere Nervenfasern.
- Fig. 8. Isolierte Zellen der Verdauungsdrüse am Oesophagus, mit Chromsäure behandelt, in Alkohol gehärtet und mit Hämatoxylin gefärbt.
- Fig. 9. Querschnitt durch das Clitellum.  
c Cuticula.  
e protoplasmatische Epithelzellen.  
d Drüsenzellen.  
cm circuläre Muskelschicht.  
lm longitudinale Muskelschicht.  
a Endothel.
- T a f e l II.
- Fig. 10—14. Parasiten.  
Fig. 10, 13, 14, 15 frisch in Jodserum.  
Fig. 11. Ueber Osmiumsäure gehärtet und mit Hämatoxylin gefärbt.  
a die unverletzte Cyste.  
b isolierte Zellen.  
Fig. 12. Gerade so behandelt. Die Cuticula ist geplatzt.

- Fig. 16. Stück des Hodens.  
Fig. 17—26. Entwicklung der Samenfäden.  
Fig. 27. Männlicher Geschlechtsausführungsgang.  
a Wimpertrichter.  
b wimpernder Theil des Kanals.  
c nicht wimpernder Theil.  
d Atrium.  
e Kittdrüse.  
f Penis.  
ds Dissepiment.
- Fig. 28. Penis, retrahirt.  
e kolbiges Penisende.  
c innerer Trichter.  
a Umschlagsfalte.  
f mittlerer Trichter.  
d Umschlagsfalte.  
cm circuläre Muskelfasern.  
lm longitudinale Muskelfasern.  
atr Atrium.
- Fig. 29. Vorgestülpter Penis.  
a Umschlagsfalte, bis zu welcher die Leibess-  
flüssigkeit vorgetrieben werden kann.
- Fig. 30. Penis vom Limnodrilus Udekemianus.  
o äusseres Ende der Penisröhre.  
ch Chitinröhre.  
a Wand des äusseren Trichters.  
atr Atrium.

## V i t a.

---

Geboren wurde ich, Dietrich Hermann Karl Nasse, protestantischer Confession, am 5. November 1860 zu Bonn, wo meine Eltern Geh. Regierungsrath Prof. Dr. Erwin Nasse und Hermine Nasse, geb. von Hogendorp, noch heute leben. Auf einer Privatschule erhielt ich den Elementarunterricht. Dann besuchte ich 8½ Jahre das Gymnasium zu Bonn und wurde im Frühjahr 1878 mit dem Zeugniss der Reife entlassen. Ich widmete mich dem Studium der Medicin und besuchte zwei Semester die hiesige Hochschule, ging dann für das Sommersemester 1879 nach Tübingen, kehrte darauf wieder nach Bonn zurück und bestand am 23. Juli 1880 das Tentamen physicum. Darauf brachte ich ein Semester in Berlin zu und kehrte dann zur Beendigung meiner Studien nach Bonn zurück.

Meine Lehrer waren die Herren Professoren und Docenten:

Binz, Burger, Busch, Clausius, Doutrelepont, Finkler, Froriep, v. Hanstein, Henke, A. Kekulé, Kortum, Koester, Küppers, v. Langenbeck, Leyden, v. Leydig, Madelung, L. Meyer, W. Nasse, Nussbaum, Pflüger, Rühle, Sämisch, Trendelenburg, v. la Valette St. George, Veit, Virchow, Zuntz.

Allen diesen hochverehrten Herren sage ich meinen besten Dank, vor allem Herrn Geh. Med.-Rath Prof. Dr. Veit, in dessen Klinik ich gegenwärtig die Practicantenstelle verwalte.

---

## Thesen.

---

1. Die mechanische Behandlung des Magens durch Auspumpen mit der Magenpumpe oder den Heberapparat, Ausspülen etc. ist nicht nur bei Magenektasie, sondern bei allen mit Magengährung verbundenen Störungen vortheilhaft. Ueberhaupt verdient die mechanische Behandlung häufiger als bisher angewendet zu werden.

2. Durch Schwangerschaft wird die Ovariectomie nicht contraindicirt.

3. Sauerstoffmangel bewirkt Erregung des Athemcentrums.

4. Schwarz ist eine positive Empfindung.

5. Keine der Theorien über die Aetiologie der Geschwülste ist bis jetzt als allgemeingültig vollständig bewiesen.

6. Die Galle ist wesentlich ein Excret.

7. Das *Secale cornutum* erregt Uteruscontractionen nicht durch directe Reizung der Muskelfasern, sondern indirect durch Reizung der vasomotorischen Centren und der dadurch bedingten Anaemie des Uterus.

---

### Opponenten:

Dr. phil. et med. Dietrich Barfurth.

Dr. med. Adolf von Griesheim, pract. Arzt.

Dr. med. Walther Rühle.

---

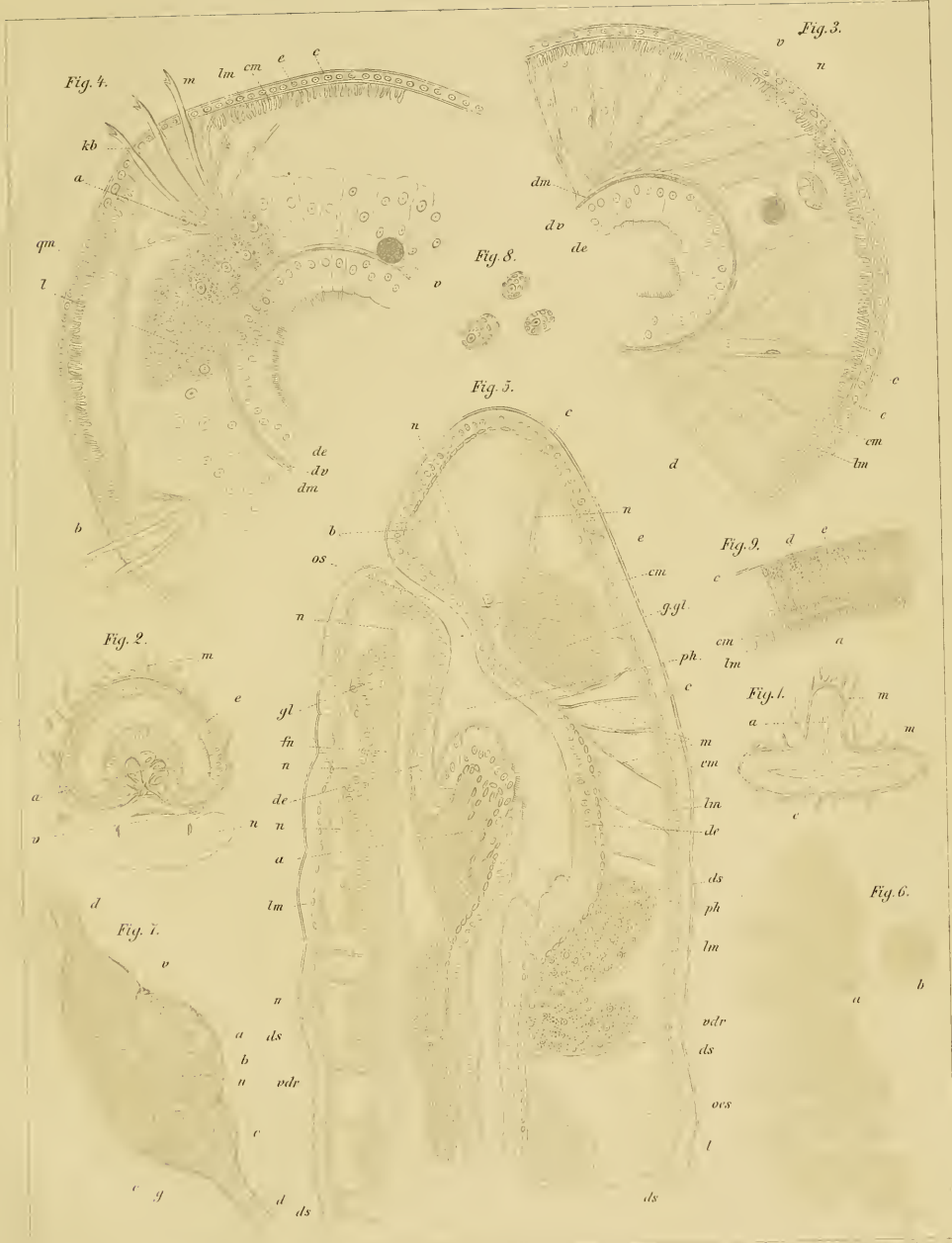



Fig. 18.

Fig. 20.

Fig. 19.

Fig. 28.

Fig. 25.

Fig. 26.

Fig. 17.

Fig. 23.

Fig. 26.

Fig. 27.

Fig. 22.

Fig. 21.

Fig. 30.

Fig. 16.

Fig. 12.

Fig. 10.

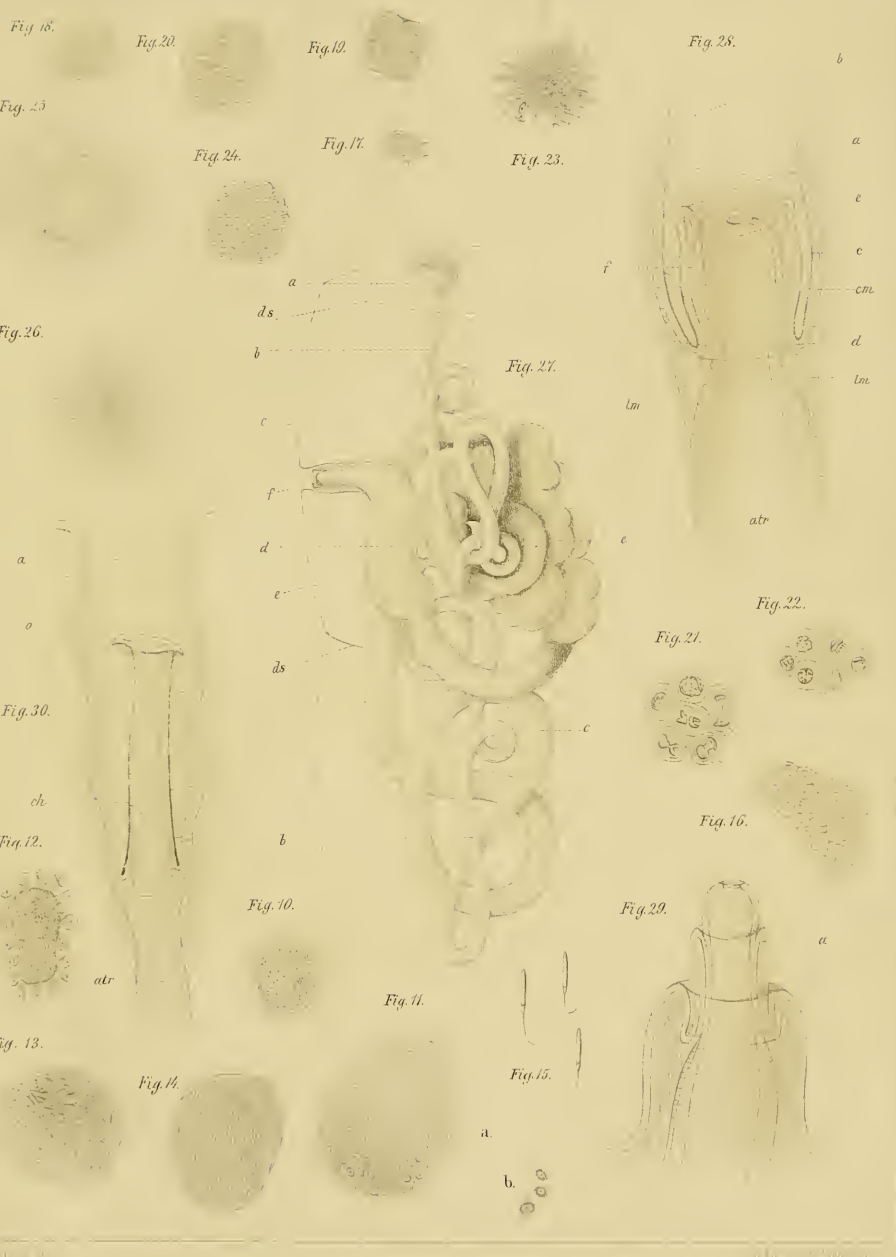Fig. 29.

Fig. 13.

Fig. 14.

Fig. 11.

Fig. 15.



a  
ds

b

c

f

d

e

ds

b

Fig. 10.

a

b

c

d

e

f

f

lm

e

Fig. 21.

Fig. 16.

Fig. 29.

a

b

b

a

e

c

cm

d

lm

atr

a










3 2044 107 325 409



AY 29 1884  
DEC 15 1987

